

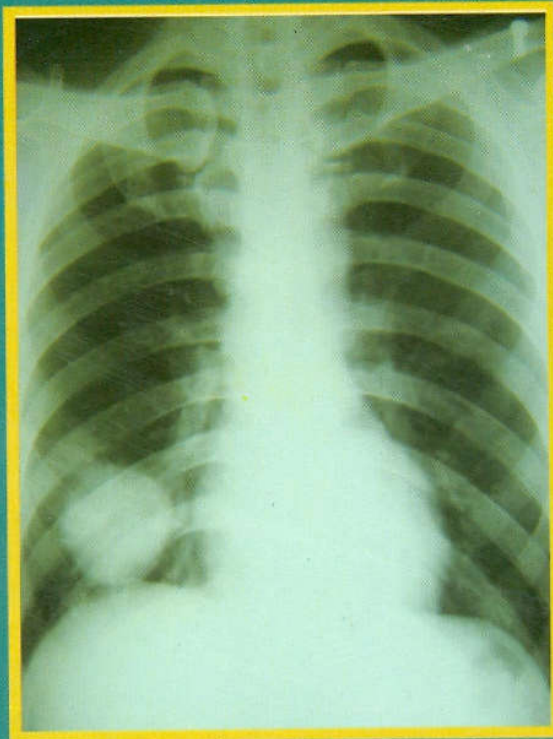
YH2.60

BỘ Y TẾ

# CHẨN ĐOÁN HÌNH ẢNH XQUANG

(DÙNG CHO ĐÀO TẠO CAO ĐẲNG KỸ THUẬT HÌNH ẢNH Y HỌC)

Chủ biên: ThS. BS. CHU VĂN ĐẶNG



THƯ VIỆN  
HUBT

NHÀ XUẤT BẢN GIÁO DỤC VIỆT NAM

TÀI LIỆU PHỤC VỤ THAM KHẢO NỘI BỘ

13  
14

BỘ Y TẾ

# CHẨN ĐOÁN HÌNH ẢNH XQUANG

(DÙNG CHO ĐÀO TẠO CAO ĐẲNG KỸ THUẬT HÌNH ẢNH Y HỌC)

MÃ SỐ: CK.05.Z13

**Chỉ đạo biên soạn:**

VỤ KHOA HỌC VÀ ĐÀO TẠO – BỘ Y TẾ

**Chủ biên:**

ThS.BS. CHU VĂN ĐẶNG

**Những người biên soạn:**

1. ThS. BS. TRẦN VĂN VIỆT
2. BS CKI. NGUYỄN VĂN VƯỢNG
3. BS CKI. NGUYỄN VĂN DUÂN
4. BS. LÊ MẠNH HÙNG
5. BS. NGUYỄN VĂN THẮNG

**Tham gia tổ chức bản thảo:**

ThS. PHÍ VĂN THÂM

TS. NGUYỄN MẠNH PHA



## LỜI GIỚI THIỆU

Thực hiện một số điều của Luật Giáo dục, Bộ Giáo dục & Đào tạo và Bộ Y tế đã ban hành chương trình khung Cao đẳng kỹ thuật hình ảnh y học. Bộ Y tế tổ chức biên soạn tài liệu dạy – học các môn cơ sở và chuyên môn theo chương trình trên nhằm từng bước xây dựng bộ sách đạt chuẩn chuyên môn trong công tác đào tạo nhân lực y tế.

Sách CHẨN ĐOÁN HÌNH ẢNH XQUANG được biên soạn dựa trên chương trình giáo dục kỹ thuật hình ảnh y học trình độ Cao đẳng của Trường Đại học Kỹ thuật Y tế Hải Dương trên cơ sở chương trình khung đã được phê duyệt. Sách được các giảng viên có nhiều kinh nghiệm và tâm huyết của bộ môn Kỹ thuật hình ảnh, trường Đại học Kỹ thuật Y tế Hải Dương biên soạn theo phương châm: kiến thức cơ bản, hệ thống, nội dung chính xác, khoa học; cập nhật các tiến bộ khoa học kỹ thuật hiện đại và thực tiễn Việt Nam.

Sách CHẨN ĐOÁN HÌNH ẢNH XQUANG đã được Hội đồng chuyên môn thẩm định sách và tài liệu dạy – học chuyên ngành Kỹ thuật hình ảnh y học của Bộ Y tế thẩm định năm 2009. Bộ Y tế quyết định ban hành làm tài liệu dạy – học chính thức của ngành Y tế. Trong thời gian từ 3 đến 5 năm, sách phải được chỉnh lý, bổ sung và cập nhật.

Bộ Y tế chân thành cảm ơn các tác giả và hội đồng chuyên môn thẩm định đã giúp hoàn thành cuốn sách; cảm ơn PGS. TS. Nguyễn Duy Huệ và PGS. TS. Hoàng Minh Lợi đã đọc, phản biện để cuốn sách được hoàn chỉnh kịp thời phục vụ cho công tác đào tạo nhân lực y tế.

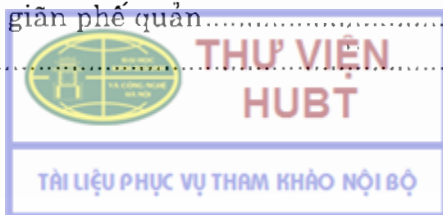Cuốn sách lần đầu xuất bản, chúng tôi mong nhận được ý kiến đóng góp của đồng nghiệp, các bạn sinh viên và các độc giả để sách được hoàn thiện trong lần xuất bản sau.

VỤ KHOA HỌC VÀ ĐÀO TẠO – BỘ Y TẾ



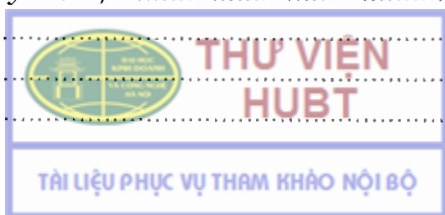# MỤC LỤC

Lời giới thiệu .....	3
Mục lục .....	5
<b>Bài 1. Các dấu hiệu bình thường và bất thường trên phim Xquang tim phổi .....</b>	<b>9</b>
1. Đại cương.....	9
2. Giải phẫu Xquang tim phổi .....	9
3. Đánh giá sơ bộ phim chụp tim phổi.....	11
4. Các dấu hiệu bất thường trên phim tim phổi.....	12
Tự lượng giá .....	17
<b>Bài 2. Hình ảnh Xquang viêm phổi .....</b>	<b>19</b>
1. Đại cương.....	19
2. Viêm phổi thùy cấp tính do phế cầu khuẩn.....	19
3. Các loại viêm phổi thường gặp khác.....	22
Tự lượng giá .....	23
<b>Bài 3. Hình ảnh Xquang viêm phế quản .....</b>	<b>25</b>
1. Viêm phế quản cấp.....	25
2. Viêm phế quản mạn .....	25
3. Viêm phế quản co thắt mạn tính .....	26
Tự lượng giá .....	27
<b>Bài 4. Hình ảnh Xquang xẹp phổi .....</b>	<b>29</b>
1. Đại cương.....	29
2. Triệu chứng lâm sàng .....	29
3. Triệu chứng Xquang .....	29
Tự lượng giá .....	32
<b>Bài 5. Hình ảnh Xquang áp xe phổi .....</b>	<b>34</b>
1. Đại cương.....	34
2. Hình ảnh Xquang.....	34
Tự lượng giá .....	36
<b>Bài 6. Hình ảnh Xquang giãn phế quản .....</b>	<b>38</b>
1. Đại cương.....	38
2. Hình ảnh Xquang của giãn phế quản.....	38
Tự lượng giá .....	40



<b>Bài 7. Hình ảnh Xquang giãn phế nang</b> .....	42
1. Đại cương.....	42
2. Hình ảnh Xquang.....	43
Tự lượng giá .....	45
<b>Bài 8. Hình ảnh Xquang tràn dịch – tràn khí và vôi hoá màng phổi</b> .....	46
1. Tràn dịch màng phổi.....	46
2. Tràn khí màng phổi .....	49
3. Vôi hoá màng phổi .....	51
Tự lượng giá .....	52
<b>Bài 9. Hình ảnh Xquang bóng mờ – hình sáng và vôi hoá trung thất</b> .....	54
1. Bóng mờ trung thất.....	54
2. Hình sáng trung thất.....	55
3. Vôi hoá.....	56
Tự lượng giá .....	57
<b>Bài 10. Hình ảnh Xquang lao phổi</b> .....	59
1. Đại cương.....	59
2. Lao sơ nhiễm .....	59
3. Lao kê .....	61
4. Lao phổi thâm nhiễm sớm .....	62
5. Lao phổi mạn tính .....	63
Tự lượng giá .....	64
<b>Bài 11. Hình ảnh Xquang u phổi</b> .....	66
1. Đại cương.....	66
2. Hình ảnh Xquang.....	66
3. U phổi lành tính.....	70
Tự lượng giá .....	70
<b>Bài 12. Hình ảnh Xquang suy tim và tràn dịch màng ngoài tim</b> .....	72
1. Suy tim .....	72
2. Tràn dịch màng ngoài tim .....	74
Tự lượng giá .....	74
<b>Bài 13. Hình ảnh Xquang hẹp hở van hai lá</b> .....	76
1. Bệnh hẹp van hai lá đơn thuần .....	76
2. Hở van hai lá đơn thuần .....	78
3. Hẹp, hở van hai lá phối hợp .....	78
Tự lượng giá .....	79
<b>Bài 14. Hình ảnh Xquang một số bệnh tim bẩm sinh</b> .....	80
1. Đại cương.....	80
2. Hình ảnh Xquang các bệnh tim bẩm sinh.....	80
Tự lượng giá .....	82

<b>Bài 15. Hình ảnh Xquang bệnh lý thực quản</b> .....	84
1. Đại cương.....	84
2. Triệu chứng Xquang .....	85
Tự lượng giá .....	88
<b>Bài 16. Hình ảnh Xquang loét dạ dày – hành tá tràng</b> .....	90
1. Hình ảnh chung của ổ loét .....	90
2. Loét dạ dày.....	91
3. Loét hành tá tràng.....	93
4. Loét sau hành tá tràng .....	94
Tự lượng giá .....	94
<b>Bài 17. Hình ảnh Xquang ung thư dạ dày</b> .....	96
1. Triệu chứng của ung thư dạ dày trên Xquang .....	96
2. Ung thư giai đoạn đầu .....	97
3. Ung thư giai đoạn muộn .....	98
Tự lượng giá .....	99
<b>Bài 18. Hình ảnh Xquang bệnh lý ruột non – đại tràng</b> .....	101
1. Hình ảnh bệnh lý ruột non .....	101
2. Hình ảnh bệnh lý đại tràng .....	102
Tự lượng giá .....	108
<b>Bài 19. Hình ảnh Xquang lao thận</b> .....	110
1. Đại cương.....	110
2. Hình ảnh Xquang.....	110
3. Chẩn đoán phân biệt.....	112
Tự lượng giá .....	112
<b>Bài 20. Hình ảnh Xquang u thận – tiết niệu</b> .....	114
1. U thận lành tính .....	114
2. Ung thư thận.....	115
3. Các u của bể thận niệu quản .....	116
4. U bàng quang.....	117
Tự lượng giá .....	118
<b>Bài 21. Hình ảnh Xquang các tổn thương cơ bản của xương khớp, chấn thương xương khớp</b> .....	120
1. Hình ảnh Xquang những tổn thương bệnh lý cơ bản của xương khớp.....	120
2. Chấn thương xương khớp.....	122
Tự lượng giá .....	123
<b>Bài 22. Hình ảnh Xquang viêm xương – lao xương khớp</b> .....	125
1. Viêm xương tuỷ (cốt tuỷ viêm).....	125
2. Lao xương khớp .....	127
3. Hoại tử vô khuẩn .....	130
Tự lượng giá .....	131



<b>Bài 23. Hình ảnh Xquang u xương</b> .....	134
1. U xương lành tính .....	134
2. U xương ác tính .....	136
3. Ung thư xương thứ phát .....	138
Tự lượng giá .....	139
<b>Bài 24. Hình ảnh Xquang chấn thương bụng</b> .....	141
1. Kỹ thuật thăm khám .....	141
2. Một số bệnh lý cấp cứu bụng hay gặp .....	142
Tự lượng giá .....	148
<b>Đáp án tự lượng giá</b> .....	150
<b>Tài liệu tham khảo</b> .....	163



# CÁC DẤU HIỆU BÌNH THƯỜNG VÀ BẤT THƯỜNG TRÊN PHIM XQUANG TIM PHỔI

## MỤC TIÊU

1. Trình bày được yêu cầu đánh giá phim phổi đạt tiêu chuẩn.
2. Mô tả được hình ảnh bất thường trên phim Xquang tim phổi.

## 1. ĐẠI CƯƠNG

Phim Xquang tim phổi là tài liệu quan trọng trong chẩn đoán và theo dõi điều trị, việc phân tích hình ảnh bệnh lý tim phổi trên phim Xquang đòi hỏi phải nắm chắc hình ảnh Xquang tim phổi bình thường, những yêu cầu kỹ thuật của một phim chụp Xquang tim phổi, nghiên cứu cẩn thận tỷ mỉ để loại trừ những hình giả bệnh lý có thể dẫn đến nhầm lẫn khi chẩn đoán bệnh.

## 2. GIẢI PHẪU XQUANG TIM PHỔI

### 2.1. Tim

Là một khối cơ rỗng có nhiệm vụ chứa máu và bơm đẩy máu vào tuần hoàn chung, chia thành hai phần: tim trái và tim phải.


\* Tim phải có hai buồng: nhĩ phải ở trên và thất phải ở dưới.

– Nhĩ phải có hai tĩnh mạch đổ vào là tĩnh mạch chủ trên (TMC trên) và tĩnh mạch chủ dưới (TMC dưới). Hai tĩnh mạch này nhận máu đen (máu nhiều  $CO_2$ ) từ các tĩnh mạch nhỏ đổ về.

– Thất phải là buồng lớn hơn nhĩ phải, thu nhận máu đổ về của tĩnh mạch chủ trên và tĩnh mạch chủ dưới, sau đó bơm máu lên động mạch phổi (ĐMP) để trao đổi oxy và thải khí cacbonic. Như vậy từ thất phải có một thân động mạch phổi xuất phát sau đó chia đôi thành động mạch phổi phải và động mạch phổi trái chui qua hai rốn phổi vào hai phổi.

\* Tim trái cũng có hai buồng: nhĩ trái ở trên và thất trái ở dưới.

– Nhĩ trái thu nhận máu từ các tĩnh mạch phổi đổ về, đây là máu đã được làm giàu oxy ở phổi, đã được thanh thải khí cacbonic. Đi kèm với nhĩ trái còn có một đơn vị chứa máu là tiểu nhĩ trái – vừa góp phần chứa máu, vừa làm giảm bớt áp lực cho nhĩ trái.



– Thất trái: thu nhận máu từ nhĩ trái đẩy xuống, sau đó bóp đẩy (như một máy bơm máu) tống máu vào tuần hoàn chung qua động mạch chủ ngực (động mạch chủ ngực). Với chức năng là máy bơm nên cơ thất trái dày và khỏe nhất, buồng thất trái cũng rộng hơn các buồng khác.

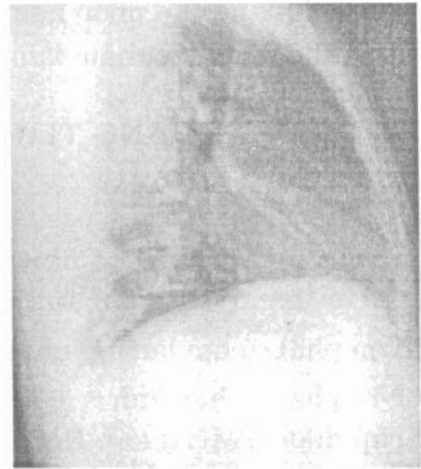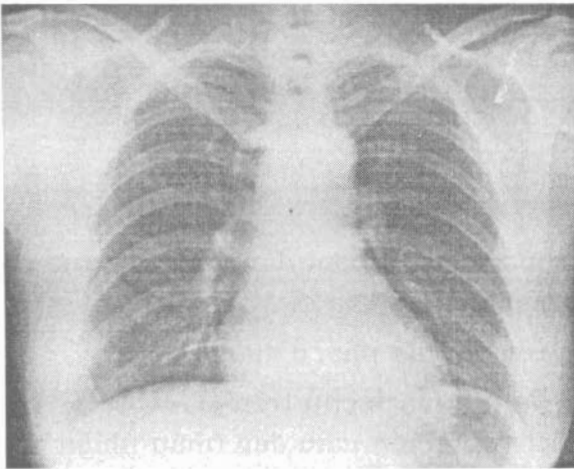
\* Trên hình chụp Xquang lồng ngực ở tư thế thẳng, tim và các mạch máu lớn (hai tĩnh mạch chủ, một động mạch phổi và một động mạch chủ ngực) tạo thành một khối cản quang (vì chứa máu) nằm ở trung thất trước – trên, lệch trái chia thành hai bờ và một đáy, cụ thể:

– Bờ phải có hai cung: Cung tĩnh mạch chủ trên nằm ở trên, cung nhĩ phải nằm ở dưới.

- Bờ trái có ba cung: + Cung động mạch chủ ở trên
- + Cung động mạch phổi và tiểu nhĩ trái ở giữa
- + Cung thất trái ở dưới

– Đáy tim chính là thất phải, nằm dẹt lên cơ hoành.

Bình thường, đường kính ngang của tim không lớn hơn 1/2 đường kính lồng ngực. (ĐK ngang của tim = chiều ngang thất phải + chiều ngang thất trái: do ở vị trí rộng nhất).




Hình 1. Hình ảnh Xquang tim phổi bình thường

\* Người bình thường có ba dạng hình tim:

- Tim trung bình ở người phát triển cân đối.
- Tim hình giọt nước ở người cao và gầy.
- Tim bè ngang ở người béo, thấp, bụng đầy hơi...

## 2.2. Phổi

Là bộ phận chủ yếu của cơ quan hô hấp dưới có nhiệm vụ dẫn khí và trao đổi khí được hình thành lên bởi hệ thống các ống (hệ phế quản) và các túi phế nang,



bao bọc quanh phế nang là hệ thống mạch phổi dày đặc (bao gồm động mạch phổi dẫn máu từ thất phải lên phổi để trao đổi khí và tĩnh mạch phổi dẫn máu giàu oxy từ phổi về nhĩ trái).

### **3. ĐÁNH GIÁ SƠ BỘ PHIM CHỤP TIM PHỔI**

#### **3.1. Đánh giá về chất lượng kỹ thuật**

##### **3.1.1. Phim phổi thẳng**

– Độ đen của phim đúng cho phép vừa thấy vân phổi ở 1cm tính từ ngoại vi, vừa thấy các mạch máu ở tầng sau bóng tim đồng thời cũng thấy lỗ mờ hình cột sống sau bóng tim.

– Phim được chụp ở tư thế thẳng: các đầu trong của xương đòn phải đối xứng qua gai sau của cột sống lưng.

– Phim phải được chụp ở thì hít vào: vòm hoành bên phải ngang với đầu trước xương sườn số 6.

– Nếu phim chụp ở tư thế đứng sẽ thấy hình túi hơi dạ dày.

– Tia đi từ sau ra trước và xương bả vai phải được tách ra ngoài trường phổi.

##### **3.1.2. Phim phổi nghiêng**

– Xác định xem có đúng là nghiêng không (các cung sau của các xương sườn phải chồng lên nhau).

– Xác định xem phim có được chụp vào lúc hít vào hay không, các cung đồ sườn hoành sau phải thật rõ. Các vòm hoành ở phía trước phải nằm ngang cung trước của xương sườn thứ VI.

– Xem hai vòm hoành: yêu cầu hai vòm hoành phải rõ nét, đều, bên phải được theo dõi từ sau ra trước, bên trái không rõ ở 1/3 trước tính từ đoạn nối tiếp với bóng tim.

– Đánh giá tình trạng túi hơi dạ dày và khối lượng bóng tim, nhận định những mạch máu lớn ở đáy đặc biệt là quai động mạch chủ, các động mạch phổi.

– Phân tích nhu mô phổi, xem khoảng sáng sau xương ức, khoảng sáng sau tim và các dây phổi, nhận định các rãnh liên thùy (sự khác nhau của những rãnh liên thùy lớn phải và trái được nhận định dựa vào chỗ nối tiếp với vòm hoành tương ứng từng bên).

#### **3.2. Các hình giả bệnh lý**

##### **3.2.1. Các hình giả bệnh lý do kỹ thuật chụp Xquang**

– Nếu phim được chụp lúc thở ra, độ sáng của hai phế trường nói chung giảm đi, bóng tim có vẻ to ra.

– Nếu phim không được chụp trực diện, độ sáng của phổi hai bên sẽ không bằng nhau, bóng của khối cơ cạnh cột sống chồng lên bên nào sẽ làm cho trường phổi bên đó mờ, chỉ cần hơi chụp chéo trước phải là đủ làm giảm độ sáng của phế

trường phổi. Vì vậy, nguyên tắc là phải kiểm tra xem có đúng là đã chụp phổi thẳng hay không.

– Mờ do di động: hiện nay đa số chụp bằng máy Xquang cao tần, thời gian chụp ngắn nên không có hiện tượng mờ do di động. Tuy nhiên, các máy chụp tại giường thường có công suất nhỏ nên thời gian chụp phải dài, vì vậy chụp tại giường đặc biệt là khi bệnh nhân không có khả năng cộng tác thì phim thu được rất dễ bị mờ do di động, do đó làm giảm giá trị chẩn đoán. Do vậy, khi chụp tim phổi bằng máy công suất nhỏ thì phải yêu cầu bệnh nhân nín thở khi chụp, nếu bệnh nhân không nín thở được phải dùng kilôvôn cao và thời gian phát tia ngắn.

– Mờ một nửa phim: do để sai tiêu điểm của tia trung tâm hay do để sai tiêu điểm của lưới chống tán xạ. Một nửa lồng ngực sẽ bị mờ giống như phim chụp non tia.

### **3.2.2. Các hình giả bệnh lý do chông hình của phần mềm**

– Nếp nhăn của da, u ngoài da có thể tạo nên hình nhiễu. Bờ các hình này được thể hiện rõ trên phim khi nó nổi lên mặt da.

## **4. CÁC DẤU HIỆU BẤT THƯỜNG TRÊN PHIM TIM PHỔI**

### **4.1. Các dấu hiệu bất thường ở tim**

#### **4.1.1. Bất thường về kích thước**

Tim được coi là bất thường khi có đường kính ngang lớn hơn 1/2 đường kính lồng ngực, đặc biệt có kèm dấu hiệu trục tim lệch phải hoặc lệch trái rõ rệt, bờ phải có ba cung, hai cung dưới cắt nhau (hẹp van hai lá) hoặc bờ trái có bốn cung – cung giữa trái nổi và đập...

Ngoài ra, tim to quá mức (suy tim độ II, III, IV) thường có kèm dấu hiệu mờ hai rốn phổi và hai trường phổi do tình trạng ứ máu phổi trên cơ sở suy tim.

Trẻ nhỏ có dấu hiệu tím môi, tím chi, khó thở tăng khi gắng sức mà phim X.quang có dấu hiệu tim to và biến dạng thì phải nghĩ tới có dị tật bẩm sinh (còn ống động mạch, thông liên nhĩ, thông liên thất, Fallot IV...).

Trẻ thanh thiếu niên mà có dấu hiệu đau ngực, khó thở, hồi hộp kèm đau các khớp sau mỗi đợt viêm họng, viêm amidan mà có hình ảnh tim to thì phải lưu ý có bệnh thấp tim...

#### **4.1.2. Bất thường về vị trí mỏm tim**

Mỏm tim xuống thấp, bờ trái lấn nhiều vào trường phổi trái là dấu hiệu giãn thất trái. Nếu bệnh nhân khó nuốt, nuốt nghẹn khi ăn chất đặc thì phải chụp thêm phim nghiêng trái, có uống 2 – 3 ngụm thuốc cản quang (baryte) để xem thất trái to có đè ép vào thực quản hay không?

Mỏm lên cao tách khỏi cơ hoành, bờ trái lấn nhiều vào trường phổi là dấu hiệu giãn thất phải, trường hợp này cần phải chụp thêm phim tim chéch trước phải để xem mức độ che lấp khoảng sáng sau tim.

### 4.1.3. Bất thường về các cung tim

– Cung dưới phải lấn vào trường phổi, nguyên nhân có thể do giãn nhĩ trái hoặc nhĩ phải, trường hợp giãn nhĩ trái ban đầu thấy cung dưới trái có hình hai cung (cung nhĩ trái ở trong nhĩ phải ở ngoài) sau đó hai cung cắt nhau, khi nhĩ trái tiếp tục to sẽ có hiện tượng đảo ngược cung (cung nhĩ trái ở ngoài, cung nhĩ phải ở trong).

– Cung trên phải lấn sâu vào trường phổi có thể do giãn tĩnh mạch chủ trên hoặc phần lên quai động mạch chủ.

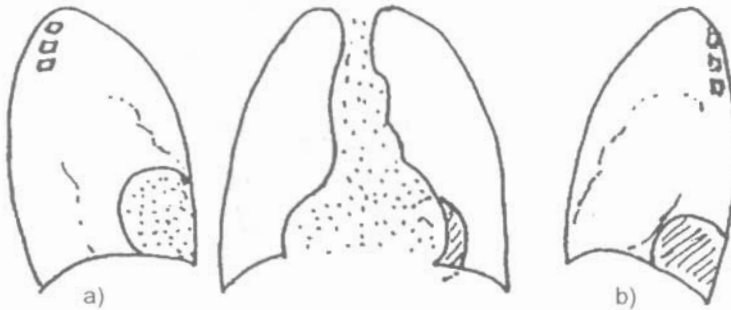
– Bờ trái có hình bốn cung do tiểu nhĩ trái và động mạch phổi tách rời thành hai cung trong trường hợp to tiểu nhĩ trái hoặc giãn động mạch phổi.

– Cung trên trái phồng lấn vào trường phổi thường do giãn phần xuống quai động mạch chủ.

– Cung dưới trái phồng lấn vào trường phổi có thể do giãn thất trái hoặc thất phải, tùy theo mỏm tim so với cơ hoành mà xác định đó là giãn thất trái hoặc giãn thất phải.

## 4.2. Các dấu hiệu bất thường ở phổi

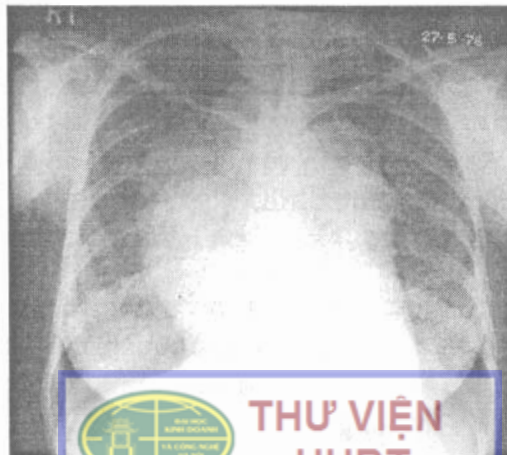
### 4.2.1. Dấu hiệu bóng mờ (Hình 2, 3)



Hình 2. Dấu hiệu bóng mờ

a) Mất đường bờ giữa bóng tim và khối tim; khối nằm sát tim.

b) Không mất đường bờ giữa bóng tim và khối, trên phim nghiêng khối ở phía sau, không cùng mặt phẳng với tim.



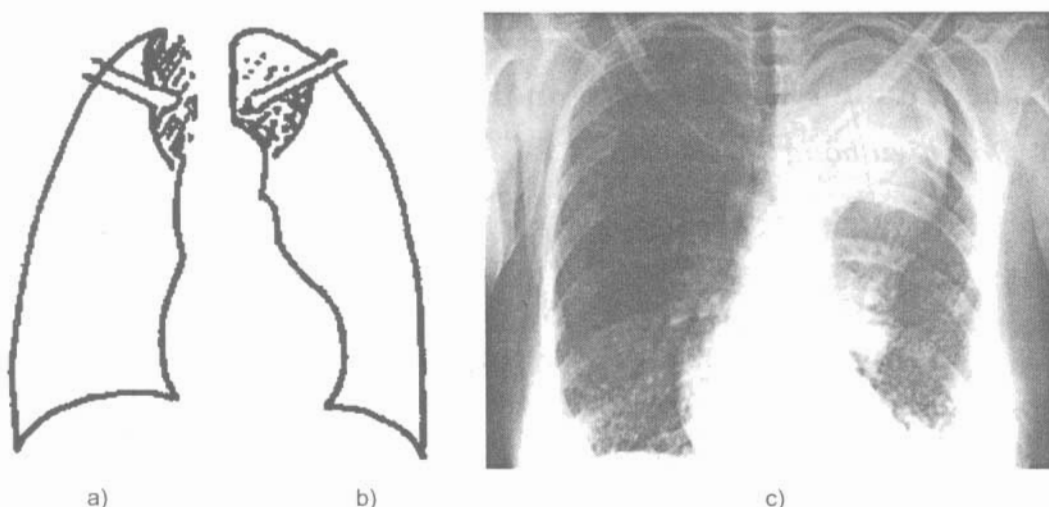
Hình 3. Khối mờ không xoá bờ tim (nằm ở trung thất sau)



Dấu hiệu bóng mờ thể hiện trên các phim chụp thông thường nếu có hai vùng đậm có tỷ trọng dịch nằm cạnh nhau trên cùng một mặt phẳng, tia trung tâm đi vào tiếp tuyến với bề mặt tiếp xúc thì hình giới hạn giữa hai vùng bị xoá tại vị trí tiếp xúc. Nếu không nằm trên cùng một mặt phẳng thì ranh giới không bị xoá. Dựa vào dấu hiệu này, có thể chẩn đoán được vị trí nông, sâu của một khối trên phim chụp thẳng, ví dụ: một khối mờ cạnh tim nếu xoá mất bờ tim có nghĩa là nằm về phía trước (cùng mặt phẳng với tim), còn khi bờ tim không bị xoá có nghĩa là khối này nằm sát trung thất sau. Trên phim chụp nghiêng, phía trước của cơ hoành trái bị xoá do tiếp xúc với bóng tim.

#### 4.2.2. Dấu hiệu cổ - ngực (Hình 4)

Dấu hiệu cổ ngực để phân biệt khối u vùng trung thất trên ở vùng trung thất trước hay sau. Bóng mờ trung thất nếu có bờ phía trên xương đòn không rõ nét thì khối đó thuộc về trung thất trước, vì nó cùng mặt phẳng với phần mềm ở nền cổ.




Hình 4. Dấu hiệu cổ ngực

- a) Quan sát thấy bờ của khối ở trên xương đòn, khối nằm ở trung thất sau hoặc đỉnh phổi.
- b) Không quan sát thấy bờ của khối trên xương đòn: khối ở trung thất trước.
- c) Phim khối u trung thất sau (thấy bờ của khối u trên xương đòn) trên của bóng mờ trung thất phía trên xương đòn rõ nét thì khối đó ở trung thất sau, vì được bao bọc bởi khí của nhu mô phổi vùng đỉnh.

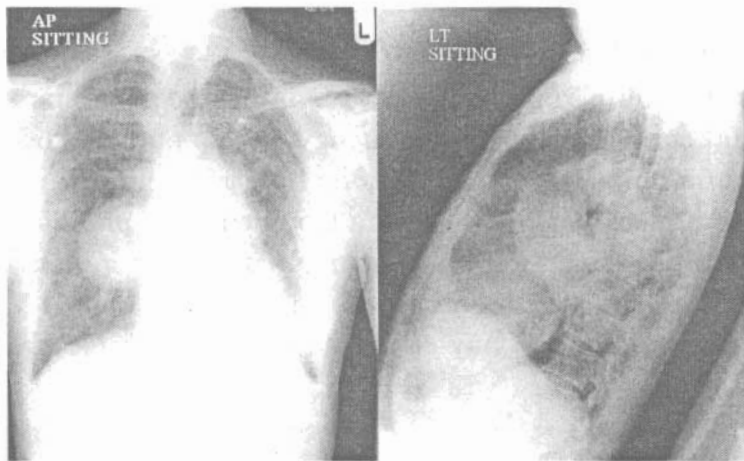
#### 4.2.3. Dấu hiệu hội tụ rốn phổi

Dấu hiệu tụ rốn phổi để phân biệt hình mờ vùng rốn phổi là giãn động mạch phổi hay u cạnh rốn phổi (ví dụ hạch). Nếu các mạch máu dừng lại ở bờ hoặc bên trong bóng mờ rốn phổi không quá 1cm thì hình mờ đó là giãn động mạch phổi; ngược lại các mạch máu đi vào bóng mờ rốn phổi quá 1cm thì bóng mờ đó là do khối u cạnh rốn phổi tạo nên.



#### 4.2.4. Dấu hiệu che phủ rốn phổi (Hình 5)

Dấu hiệu này cho phép phân biệt được giữa một khối u trung thất trước hoặc trung thất giữa với hình ảnh tim to, tràn dịch màng ngoài tim. Bình thường động mạch hoặc điểm hội tụ của hai nhánh đầu tiên thường tương ứng với bờ ngoài trung thất, hoặc tối đa ở 1cm phía trong bờ này. Nếu hình động mạch phổi còn nhìn thấy ở quá 1cm trong bờ trung thất thì hình ảnh đó thường là một u trung thất. Ngược lại, hình các mạch máu dừng lại ở bờ hoặc đi vào trong cách bờ trung thất không quá 1cm thì nó là biểu hiện tim to hay tràn dịch màng ngoài tim.

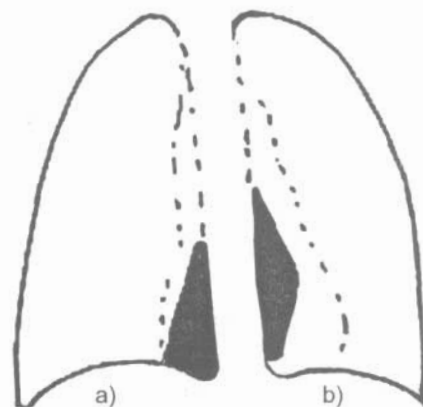


Hình 5. Động mạch phổi nhìn thấy rõ quá 1cm trong bờ của khối mờ và trung thất

Các dấu hiệu này mất dần khi chụp cắt lớp vi tính (CLVT) và siêu âm tim mạch nhưng dù sao vẫn có giá trị giúp ta hướng tới những kỹ thuật cần thiết phải làm tiếp theo.

#### 4.2.5. Dấu hiệu khối băng trôi hay dấu hiệu ngực bụng

Khi một khối u trung thất dưới, cạnh cột sống có bờ ngoài đi chệch ra ngoài và cắt ngang cơ hoành thì có nghĩa là nó vừa nằm trong lồng ngực vừa nằm trong ổ bụng. Đây cũng là một biểu hiện của dấu hiệu bóng mờ. Bờ ngoài của khối ở phần bụng không quan sát thấy vì tiếp xúc với các cấu trúc phần mềm có cùng mật độ cản quang trong khi ở lồng ngực bờ ngoài của khối được thể hiện rõ do tiếp xúc với không khí. Nếu bờ ngoài phía thấp của khối trở lại tiếp sát vào cột sống và vẫn nhìn rõ thì đó là khối chỉ ở trong lồng ngực (Hình 6).



Hình 6. Dấu hiệu tầng băng trôi

- a) Bờ ngoài của khối tách xa khối cột sống, cắt ngang cơ hoành: khối nằm cả ở ngực và bụng.  
b) Bờ của khối tiến lại gần cột sống khi đi xuống thấp: khối chỉ nằm ở trong lồng ngực.

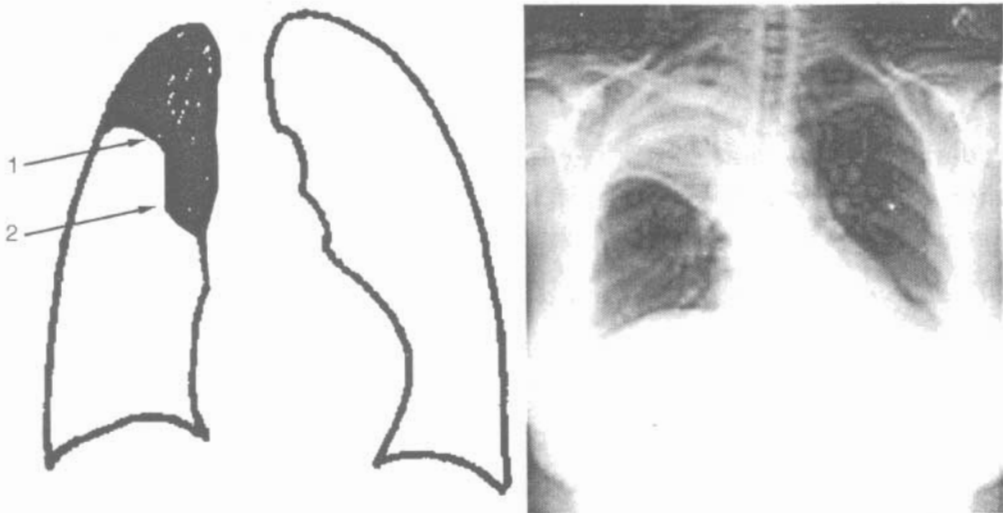
Dấu hiệu này có ý nghĩa trong đánh giá sự lan rộng dọc theo cạnh cột sống của khối u, của khối máu tụ, của các ổ nhiễm trùng, hoặc sự phát triển của hạch về phía ổ bụng qua khoang sau trung thất dưới. Chụp cắt lớp vi tính đánh giá tốt sự lan rộng này nhìn rõ phần chìm của khối băng trôi (phần khối nằm dưới cơ hoành).

#### 4.2.6. Dấu hiệu co kéo thực quản

Khi có một khối trong trung thất giữa lệch rõ sang phải hay trái, không gây đè đẩy mà gây co kéo thực quản về phía u thì đó có thể là một khối phát triển ở thành thực quản (u lành, thực quản đôi).

#### 4.2.7. Dấu hiệu Golden hay dấu hiệu chữ S ngược

Thông thường một hình xẹp phổi do bất tắc là hình co kéo mà giới hạn các bờ thường lõm về phía trung tâm xẹp phổi. Trường hợp xẹp phổi do khối u gây tắc phế quản có thể thấy trên phim chụp thông thường hay trên phim chụp cắt lớp vi tính dấu hiệu chữ S đảo ngược: một phần bờ phía trong của xẹp phổi lồi ra ngoài trong khi phần phía ngoài vẫn lõm. Giới hạn ngoài của xẹp phổi lồi lõm không đều về nên hình chữ S đảo ngược. Dấu hiệu này thể hiện có một khối u hay hạch ở rốn phổi. Khi ta vẽ giới hạn của khối này có thể đo được kích thước của khối gây xẹp phổi (Hình 7).



Hình 7. Dấu hiệu Golden (hay dấu hiệu chữ S ngược) sơ đồ và phim  
1. Bờ lõm của xẹp phổi; 2. Phần lồi do khối u

#### 4.2.8. Dấu hiệu hình phế quản và hình mạch máu

Khi các phế nang bị lấp đầy bởi dịch hoặc tổ chức đặc vây quanh phế quản chứa không khí, trong vùng đậm của nhu mô phổi trên phim có thể thấy hình phế quản chứa khí, biểu hiện bằng đường sáng nằm giữa bóng mờ của hội chứng phế nang. Dấu hiệu này cho phép khẳng định hình đám mờ thuộc phổi chứ không phải thuộc màng phổi hay thành ngực. Ta có thể thấy dấu hiệu này trên các phim chụp thông thường, cắt lớp vi tính, cộng hưởng từ.



Tuỳ theo mức độ quan sát thấy hình khí ở phế quản hay tới tận phế nang mà dấu hiệu này được gọi là hình phế quản khí hay hình phế nang khí. Khi mạng lưới phế quản trong đám mờ của nhu mô phổi bị lấp đầy bởi dịch tiết, người ta gọi là dấu hiệu hình phế quản dịch. Hình này chỉ có thể quan sát thấy bằng chụp cắt lớp vi tính có tiêm thuốc cản quang, hệ thống phế quản chứa dịch này có tỷ trọng dịch không đổi trước và sau khi tiêm thuốc cản quang trong khi nhu mô phổi xung quanh (hay gặp trong xẹp phổi) tăng đậm tỷ trọng sau khi tiêm. Dấu hiệu hình mạch máu biểu hiện bằng hình của hệ thống mạch máu hiện rõ trong một hình mờ ở phổi. Dấu hiệu này chỉ quan sát thấy trên chụp cắt lớp vi tính có tiêm thuốc cản quang hoặc cộng hưởng từ.

## TỰ LƯỢNG GIÁ

### Trả lời ngắn gọn các câu sau

1. Năm yêu cầu quan sát phim chụp phổi chuẩn là:

- .....
- .....
- .....
- .....
- .....

2. Tám dấu hiệu đặc trưng cần tìm khi phân tích phim phổi chuẩn là:

- Dấu hiệu cổ ngực
- .....
- Dấu hiệu băng trời
- .....
- Dấu hiệu phế quản và hình mạch máu

3. Bốn hình giả bệnh lý do kỹ thuật chụp Xquang phổi là:

- .....
- .....
- .....
- .....

Chọn ý đúng nhất ở các câu sau

4. Dấu hiệu băng trời xuất hiện ở:



**THƯ VIỆN  
HUBT**

TÀI LIỆU PHỤC VỤ THAM KHẢO NỘI BỘ

- A. Đỉnh phổi
  - B. Vùng dưới đòn
  - C. Vùng trung thất cắt ngang cơ hoành
  - D. Vùng đáy phổi trên cơ hoành
5. Các dấu hiệu nào sau đây nói nên độ nông sâu của khối u phổi:
- A. Dấu hiệu tụ rốn phổi
  - B. Dấu hiệu bóng mờ
  - C. Dấu hiệu che phủ rốn phổi
  - D. Dấu hiệu co kéo thực quản
6. Dấu hiệu nào sau đây để phân biệt khối u trung thất với hình tim to:
- A. Dấu hiệu tụ rốn phổi
  - B. Dấu hiệu cổ ngực
  - C. Dấu hiệu che phủ rốn phổi
  - D. Dấu hiệu Golden
7. Ở dấu hiệu bóng mờ, khối mờ nằm ở vị trí nào nếu nó xoá mất bờ tim:
- A. Phía trước tim
  - B. Cạnh tim
  - C. Nằm sát trung thất sau
  - D. Trong nhu mô phổi
8. Dấu hiệu cổ ngực để xác định:
- A. Khối u ở đỉnh phổi
  - B. Khối u ở đáy phổi
  - C. Khối u ở rốn phổi
  - D. Khối u ở cạnh tim

## HÌNH ẢNH XQUANG VIÊM PHỔI

### MỤC TIÊU

Mô tả được hình ảnh Xquang các thể viêm phổi thường gặp.

### 1. ĐẠI CƯƠNG

Có nhiều loại vi khuẩn gây viêm phổi và cho các hình ảnh Xquang khác nhau, tuy vậy hình ảnh tổn thương phổi do các vi khuẩn khác nhau không đặc hiệu, không cho phép chẩn đoán chắc chắn loại vi khuẩn gây bệnh.

Hình ảnh tổn thương phổi trên phim Xquang phụ thuộc vào đường lây bệnh của vi khuẩn, tính chất của vi khuẩn và đáp ứng miễn dịch của cơ thể.

Hình ảnh tổn thương điển hình nhất là viêm phổi thùy cấp tính do *phế cầu khuẩn* gây nên, ngoài ra còn có các loại viêm phổi thường gặp khác là viêm phổi virus, viêm phổi do *tụ cầu vàng*, viêm phổi do vi khuẩn *Klebsiella* gây nên.

### 2. VIÊM PHỔI THUYỀN CẤP TÍNH DO PHẾ CẦU KHUẨN

Viêm phổi thùy cấp tính là một bệnh nhiễm khuẩn do phế cầu khuẩn gây nên. Bệnh lây lan theo đường hô hấp, nó còn được gọi là viêm phổi fibrin, do trong dịch tiết có fibrin. Khái niệm viêm phổi thùy ở đây chỉ rõ phạm vi thâm nhập của quá trình viêm nhiễm xảy ra ở: *thùy phổi hoặc phân thùy* để phân biệt với viêm tiểu thùy, viêm phế nang và viêm phế quản phổi.

#### 2.1. Triệu chứng lâm sàng

Những trường hợp điển hình bệnh cảnh lâm sàng là rõ. Bệnh thường bắt đầu đột ngột với một cơn sốt cao 39 – 40°C kèm theo rét run, đau dữ dội cạnh sườn, khó thở nhất là khó thở vào, khám thấy:

- Gõ đục cả một vùng phổi.
- Nghe thấy có nhiều ran ướt và tiếng thổi ống ở vùng này.

#### 2.2. Hình ảnh Xquang

Trên phim chụp phổi thẳng và nghiêng bên tổn thương: thấy rõ một đám mờ



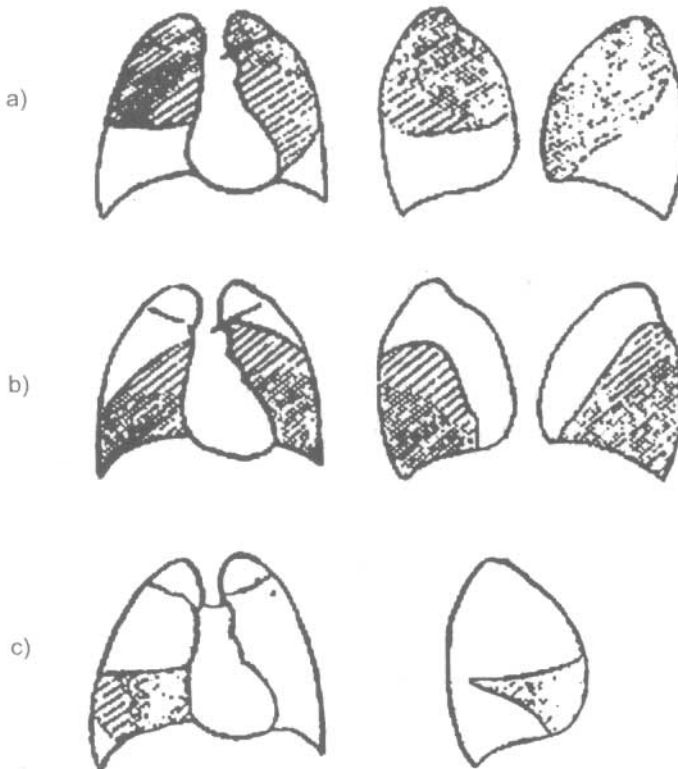
đồng đều đậm như phần mềm của một thùy phổi trên, giữa hoặc dưới hoặc một phân thùy ở một thùy nào đó.

Bệnh thường xảy ra ở một phổi, thùy dưới hay gặp hơn thùy trên, bên phải nhiều hơn bên trái. Trong đám mờ của viêm phổi ta có thể thấy các hình sáng của phế quản.

Hạch ở rốn phổi thường sưng to. Hình đám mờ thường mất nhanh sau 10 ngày của chu kỳ viêm phổi, nhưng cũng có khi tồn tại nhiều tuần lễ sau khi hết sốt nhưng đám mờ không còn đồng đều nữa và có hình đường vân hoặc hình mạng nhện, do hiện tượng viêm các đường bạch mạch hoặc do viêm nhiễm xung quanh các phế quản và các mạch máu gây nên. Thông thường ta hay gặp viêm một hoặc nhiều phân thùy hơn là viêm cả một thùy phổi.

### 2.2.1. Hình ảnh viêm thùy phổi: (Hình 8)

Hình ảnh viêm thùy trên phải hoặc trái biểu hiện bằng một đám mờ đồng đều của ba phân thùy I, II, III và tiểu phân thùy nách với bờ dưới rõ nét dọc theo rãnh liên thùy nhỏ với đường thẳng hoặc đường cong xuống phía dưới. Thể tích thùy trên tăng lên hơn bình thường. Đây cũng là một điểm để phân biệt với hình ảnh xẹp phổi.

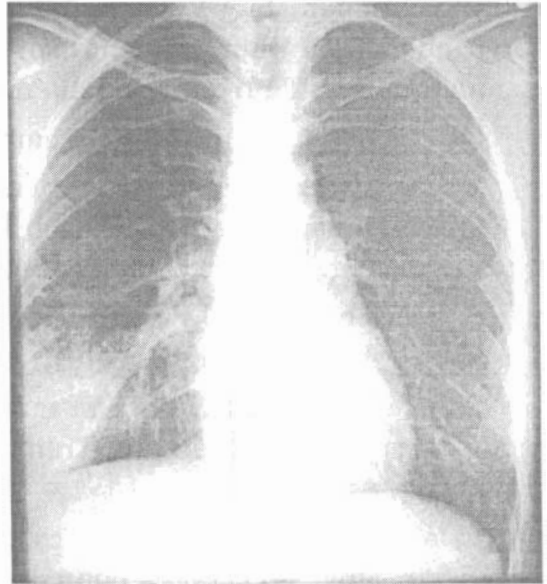


Hình 8. Sơ đồ viêm thùy phổi nhìn thẳng và nghiêng bên

a) Viêm thùy trên; b) Viêm thùy dưới; c) Viêm thùy giữa

Đám mờ viêm phổi không có hiện tượng đẩy hoặc có kéo các phần phổi và cơ quan lân cận.

Hình viêm thùy giữa phải hoặc hai phân thùy lưỡi trái (phân thùy lưỡi trên: số IV và phân thùy lưỡi dưới số V) biểu hiện trên phim thẳng và nghiêng bên bằng một hình đám mờ cạnh tim, độ đậm đồng đều, ở phía trước với bờ trên rõ nét dọc theo rãnh liên thùy nhỏ bên phải (Hình 9).



Hình 9. Phim viêm phổi phải thùy giữa

Hình viêm thùy dưới biểu hiện trên phim thẳng và nghiêng bên bằng một đám mờ đậm đồng đều đi vòng ngang đốt sống lưng số 4 trên rốn phổi đến vòm hoành, với bờ trên không rõ nét (trên phim thẳng) và bờ trên trước rõ nét dọc theo rãnh liên thùy lớn (phim nghiêng bên).

Toàn bộ thùy bị mờ đồng đều. Các chỗ hơi sáng là do chồng với các thùy bên cạnh có chứa không khí.

### 2.2.2. Hình ảnh viêm phân thùy phổi

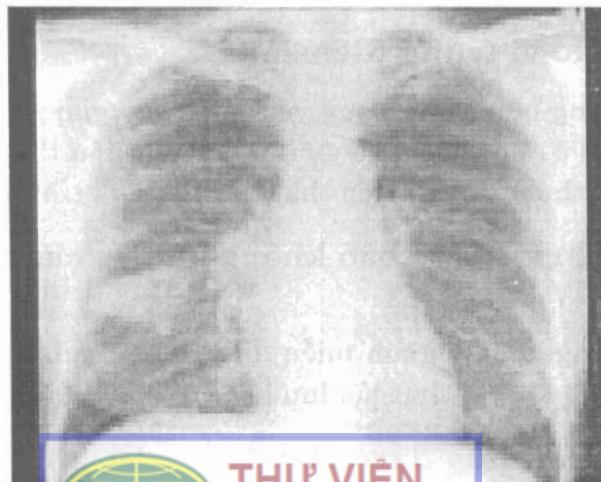Hình ảnh chung của viêm phân thùy phổi là hình mờ tam giác đỉnh quay về trung tâm rốn phổi đáy quay ra ngoại vi.

Hình ảnh viêm phân thùy sau (số II) của thùy trên biểu hiện bằng một hình mờ tam giác, đỉnh quay về phía rốn phổi, đáy về phía thành ngực sau bên.

Viêm phân thùy trước (số III) biểu hiện bằng một đám mờ dọc theo rãnh bên thùy nhỏ.

Viêm phân thùy IV: biểu hiện bằng một đám mờ ngoài và sau, cạnh thành ngực.

Viêm phân thùy V: là một hình mờ ở trong và trước (Hình 10).



THƯ VIỆN

Hình 10. Viêm phổi phân thùy

HUBT

Viêm phân thùy VI: đám mờ nằm ở vùng giữa trường phổi và chồng lên trên rốn phổi. Trên phim nghiêng bên nó nằm dọc theo thành sau của lồng ngực có hình tam giác, đỉnh quay về phía rốn phổi.

Viêm phân thùy VII ít gặp, nằm ở bên phải và phía sau.

Viêm phân thùy VII (trước nền) hay gặp, nằm ở phía dưới và phía ngoài. Góc sườn hoành vẫn sáng bình thường. Trên phim nghiêng bên ở sau tim, sau thùy giữa phải (hoặc lingula nếu ở bên trái) và dọc theo rãnh liên thùy.

Viêm phân thùy IX (cạnh nền) nằm ngay sau phân thùy số 8, dọc theo đường nách sau (trên phim nghiêng bên) góc sườn hoành thường bị mờ.

Viêm phân thùy X có hình tam giác nằm cạnh cột sống, đỉnh ở gần rốn phổi, đáy ở trên cơ hoành gần tim. Trên phim nghiêng bên, nó nằm dọc theo thành ngực sau và góc sườn hoành bị mờ.

Các phân thùy ở nền phổi có thể bị viêm đồng thời với nhau, các phân thùy trên vẫn sáng, do đó tất cả phần dưới của trường phổi bị mờ.

### 3. CÁC LOẠI VIÊM PHỔI THƯỜNG GẶP KHÁC

#### 3.1. Viêm phổi virus

Là bệnh hay gặp nhất, thể hiện bằng hội chứng phế nang không có hệ thống hay gặp ở đáy phổi, đôi khi có phản ứng màng phổi nhẹ.

Hình ảnh Xquang thường biểu hiện bằng nhiều hình mờ, các dấu hiệu Xquang thường mất đi chậm hơn các dấu hiệu lâm sàng từ 10 đến 15 ngày.

Trong một số trường hợp viêm phổi do virus có thể gây hình phù phổi lan toả.

#### 3.2. Viêm phổi do tụ cầu vàng

Thường tiến triển thành áp xe hoá ở cả một thùy phổi hoặc thành nhiều nốt rải rác ở cả hai trường phổi (trường hợp di chuyển theo đường máu).

#### 3.3. Viêm phổi do vi trùng Klebsiella

Thường ở những bệnh nhân suy yếu hoặc suy giảm miễn dịch. Hình Xquang thường là hình mờ có hệ thống, có giới hạn, rãnh liên thùy là một hình lồi hướng về phía phổi lành, thường tiến triển thành hoại tử và tràn mủ màng phổi.

#### 3.4. Viêm phổi do virus tế bào khổng lồ (Cytomégalovirus), virus Hec-pet (herpes)

Gặp ở những người suy giảm miễn dịch, hình Xquang là những hình mờ lan toả hai trường phổi, có tính chất hội lưu hoặc có dạng hạt kê.

#### 3.5. Thể viêm phổi thùy ở trẻ nhỏ

Dưới 6 tháng trẻ ít bị viêm phổi. Nhưng từ tháng thứ 6 trở đi trẻ dễ bị viêm

phổi, gặp nhiều nhất ở lứa tuổi hai và ba tuổi. Sau đó bệnh ít xảy ra cho đến tuổi dậy thì. Thủy trên phải và thủy giữa phải hay bị viêm hơn cả, sau đó đến thủy dưới trái và các thủy khác. Đối với trẻ nhỏ cần có phim thẳng và phim nghiêng bên thì chẩn đoán mới chính xác. Hình ảnh Xquang là: lúc đầu thấy một hình mờ ở rốn phổi sau biến dần thành một hình mờ tam giác đối với viêm phổi thủy trên phải và hình mờ bầu dục ở vùng rốn phổi trái sẽ trở thành viêm phổi thủy dưới trái.

## TỰ LƯỢNG GIÁ

Trả lời ngắn gọn các câu sau

1. Ba hình ảnh phân biệt viêm thủy phổi với xẹp phổi là:

- .....
- .....
- .....

2. Bốn hình ảnh Xquang của viêm phổi là:

- .....
- .....
- .....

- Thường xảy ra ở thủy dưới phổi

Chọn ý đúng nhất ở các câu sau

3. Viêm phổi thường hay biểu hiện nhiều nhất ở phần nào sau đây:

- A. Thủy dưới phải
- B. Thủy dưới trái
- C. Thủy trên phải
- D. Thủy trên trái

4. Hình ảnh viêm thủy giữa phổi phải và hai phần thủy lườn trái có đặc điểm:

- A. Hình tam giác ở dưới phổi
- B. Hình đậm ở cạnh tim
- C. Hình tròn ở giữa phổi
- D. Băng mờ chạy ngang giữa phổi

5. Đám mờ tam giác ở ngoài, cạnh thành ngực trên phim thẳng và ở sau trên phim nghiêng là viêm phổi phân thủy số:

- A. Số 2
- B. Số 3
- C. Số 4
- D. Số 5



6. Hình ảnh Xquang của viêm phổi thùy là:
- A. Đám mờ tròn
  - B. Thể tích thường giảm hơn bình thường
  - C. Có hiện tượng co kéo
  - D. Đám mờ đồng đều thể tích tăng
7. Hình ảnh Xquang nào đặc trưng cho viêm phổi do Klebsiella:
- A. Hình mờ không hệ thống
  - B. Hình mờ không giới hạn
  - C. Nhiều hình mờ rải rác hai phổi
  - D. Thường tiến triển thành hoại tử



## HÌNH ẢNH XQUANG VIÊM PHẾ QUẢN

### MỤC TIÊU

1. Trình bày được các thể lâm sàng và Xquang của viêm phế quản cấp.
2. Mô tả được hình ảnh Xquang của viêm phế quản mạn và viêm phế quản co thắt mạn tính.

### 1. VIÊM PHẾ QUẢN CẤP

Viêm phế quản cấp có thể là viêm phế quản cấp đơn thuần hoặc đợt cấp của viêm phế quản mạn.

Nếu là viêm phế quản cấp đơn thuần chỉ dựa vào triệu chứng lâm sàng để chẩn đoán, chụp Xquang phổi thường không thấy tổn thương.

#### 1.1. Triệu chứng lâm sàng

Bệnh nhân có sốt, ho có đờm, nghe phổi thấy tiếng thở thô ráp, ở trẻ em và người già thường viêm cả các phế quản nhỏ gây tím tái nặng và khó thở. Viêm tiểu phế quản có triệu chứng lâm sàng giống lao kê hoặc viêm phổi.

#### 1.2. Hình ảnh Xquang

Hình ảnh Xquang thường nghèo nàn, có thể thấy hình ảnh tăng đậm phế huyết quản hai phổi. Viêm phế quản cấp trên bệnh nhân viêm phế quản mạn tính có hình ảnh Xquang là của viêm phế quản mạn tính.

### 2. VIÊM PHẾ QUẢN MẠN

#### 2.1. Triệu chứng lâm sàng

– Thường gặp ở người trên 40 tuổi, nghiện thuốc lá, thuốc lào. Thường xuyên ho khạc về buổi sáng. Đờm nhầy trong, dính hoặc màu xanh, vàng đục, mỗi ngày không quá 200ml. Mỗi đợt kéo dài ba tuần, tăng về mùa đông và đầu mùa thu.

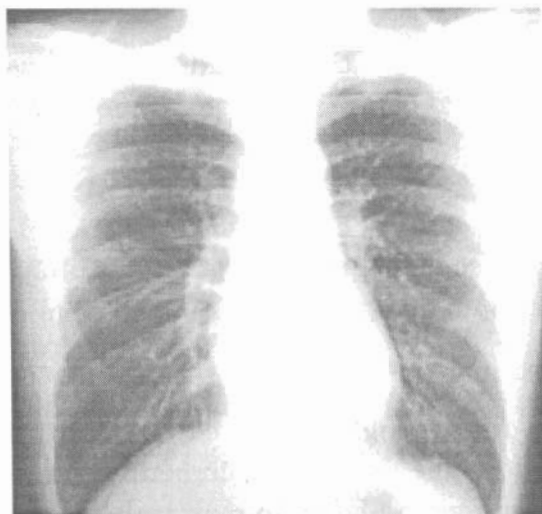
– Đợt bùng phát của viêm phế quản mạn tính, thường xảy ra ở người già, yếu, do bội nhiễm. Có thể có sốt, ho, khạc đờm và khó thở.

– Ở người mắc bệnh lâu năm (bệnh phổi tắc nghẽn mạn tính), lồng ngực biến

dạng hình thùng, hình phễu, khó thở rút lõm cơ hô hấp, rút lõm kẽ gian sườn, phần đáy bên lồng ngực co hẹp lại khi hít vào (dấu hiệu Hoover), rút lõm hõm ức, khí quản tụt xuống khi hít vào (dấu hiệu Campbell). Gõ phổi vang trầm, nghe rì rào phế nang giảm, tiếng thổi thanh – khí phế quản giảm hoặc thô ráp, có thể có ran rít, ran ngáy và ran ẩm. Có thể có hội chứng ngừng thở khi ngủ, mạch đảo nghịch (chênh huyết áp tâm thu khi hít vào và thở ra 10mmHg) cao áp động mạch phổi và tâm phế mạn.

## 2.2. Hình ảnh Xquang

- Viêm phế quản mạn tính giai đoạn đầu, Xquang phổi chưa có biểu hiện.
- Khi viêm phế quản mạn tính thực thụ, sẽ thấy các hội chứng Xquang (Hình 10).
- + Hội chứng phế quản: dày thành phế quản (3 – 7 mm), dấu hiệu hình đường ray, hình nhẫn. Kèm theo viêm quanh phế quản, mạng lưới mạch máu tăng đậm.
- + Hội chứng khí phế thũng: giãn phổi, phổi tăng sáng, giãn mạng lưới mạch ngoại vi, có các bóng khí thũng.
- + Hội chứng mạch máu: cao áp động mạch phổi (mạch máu trung tâm to, ngoại vi thưa thớt).



Hình 11. Phim viêm phế quản mạn

- Chụp cắt lớp vi tính độ phân giải cao (HRCT: High Resolution Computed Tomography) thấy rõ được hội chứng phế quản và khí phế thũng nói trên.
- Chụp động mạch phế quản có thể thấy giãn động mạch phế quản và cầu nối giữa động mạch phế quản và động mạch phổi.

## 3. VIÊM PHẾ QUẢN CO THẮT MẠN TÍNH

### 3.1. Đại cương

Viêm phế quản co thắt mạn tính là thể viêm phế quản mạn tính kèm theo co



thất phế quản, sự co thắt phế quản có thể là thứ phát sau viêm phế quản hoặc có thể viêm phế quản thứ phát sau co thắt phế quản, do tình trạng dị ứng của cơ thể. Sự co thắt về lâu dài gây chứng giãn phế nang, mất sự đàn hồi của nhu mô phổi dẫn đến teo phổi. Các vách giữa các phế nang mất phần lớn kèm theo mất một số phế bào. Thể co thắt viêm phế quản mạn thường thấy ở thể hen của viêm phế quản phân nhiều do dị ứng và có những thể trung gian đi tới chứng hen phế quản thực sự.

### 3.2. Triệu chứng lâm sàng

Viêm phế quản co thắt mạn tính có triệu chứng như viêm phế quản mạn tính đó là:

Lồng ngực biến dạng hình thùng, hình phễu, khó thở rút lõm cơ hô hấp, rút lõm kẽ gian sườn, phần đáy bên lồng ngực co hẹp lại khi hít vào rút lõm hõm ức, khí quản tụt xuống khi hít vào. Đặc biệt bệnh nhân khó thở nhiều hơn thường xuyên viêm phế quản mạn. Gõ phổi vang trầm, nghe rì rào phế nang giảm, tiếng thở thanh – khí phế quản giảm hoặc thô ráp, có thể có ran rít, ran ngáy và ran ẩm.

### 3.3. Hình ảnh Xquang

Cũng gồm các hội chứng phổi như viêm phế quản mạn tính nhưng ở mức độ nặng kèm theo hình ảnh giãn phế quản, giãn phế nang.

+ Hội chứng phế quản: thành phế quản rất dày (5 – 9 mm), thành phế quản kém nhân, dấu hiệu hình đường ray và có những đoạn phình rộng, hình nhẫn. Kèm theo viêm quanh phế quản, mạng lưới mạch máu tăng đậm.

+ Hội chứng khí phế thũng: hình giãn phế quản do co thắt làm phổi tăng sáng, có hình tổ ong, phổi tăng sáng, giãn mạng lưới mạch ngoại vi, có các bóng khí thũng.

+ Hội chứng mạch máu: cao áp động mạch phổi (mạch máu trung tâm to, ngoại vi thưa thớt).

– Chụp cắt lớp vi tính độ phân giải cao (HRCT: High Resolution Computed Tomography) thấy rõ được hình ảnh nói trên.

## TỰ LƯỢNG GIÁ

Trả lời ngắn gọn các câu sau

1. Ba giai đoạn biểu hiện hình ảnh Xquang của viêm phế quản co thắt mạn tính là:

.....  
.....  
.....



**Chọn ý đúng nhất ở các câu sau**

2. Hình ảnh Xquang viêm phế quản cấp có đặc điểm:
- A. Hình mờ tròn ở rốn phổi
  - B. Hình phế huyết quản rất đậm kèm hình sáng
  - C. Hình tăng đậm các nhánh huyết quản
  - D. Hình mờ đáy phổi
3. Triệu chứng Xquang của viêm phế quản cấp là:
- A. Triệu chứng trực tiếp
  - B. Không có triệu chứng
  - C. Triệu chứng gián tiếp
  - D. Vừa có triệu chứng trực tiếp vừa có triệu chứng gián tiếp
4. Viêm phế quản mạn có dấu hiệu đặc trưng nào sau đây:
- A. Dấu hiệu băng trôi
  - B. Dấu hiệu Golden
  - C. Dấu hiệu đường ray
  - D. Dấu hiệu cổ ngực
5. Viêm phế quản mạn không có dấu hiệu nào sau đây:
- A. Phế quản hình nhẫn
  - B. Co rúm phổi
  - C. Phổi sáng hơn bình thường
  - D. Mất hết vân phổi
6. Hội chứng nào thường không có trong viêm phế quản mạn:
- A. Hội chứng thành ngực
  - B. Hội chứng phế quản
  - C. Hội chứng khí phế thũng
  - D. Hội chứng mạch máu



# HÌNH ẢNH XQUANG XỆP PHỔI

## MỤC TIÊU

1. Mô tả được hình ảnh Xquang chung của xẹp phổi.
2. Mô tả được hình ảnh Xquang của từng thể xẹp phổi.

## 1. ĐẠI CƯƠNG

Xẹp phổi là tình trạng phổi không còn không khí, do đó nhu mô phổi sẽ co nhỏ lại. Máu của mô phổi bị xẹp kém lưu thông gây ứ trệ tuần hoàn, các mao mạch chứa đầy máu và căng lên, do đó có hiện tượng xuất dịch làm phù nề trong các phế bào, như vậy phổi không co lại một cách hoàn toàn. Nếu có phù nề toàn khối mức độ rúm phổi sẽ nhẹ hơn do đó không thể phát hiện trên phim Xquang thông thường chỉ khi nào có đè ép tối đa lên phổi như trong tràn khí màng phổi dưới áp lực cao phổi mới co lại hoàn toàn.

## 2. TRIỆU CHỨNG LÂM SÀNG

Tuỳ theo từng nguyên nhân gây xẹp phổi và mức độ xẹp phổi mà có triệu chứng lâm sàng khác nhau, triệu chứng chung là khó thở.

Xẹp phổi xảy ra đột ngột gặp trong co thắt phổi hoặc có dị vật rơi vào đường thở, bệnh nhân khó thở dữ dội, thường chỉ xẹp một bên phổi, nếu xẹp cả hai phổi bệnh nhân sẽ bị ngạt thở.

Trường hợp xẹp phổi xảy ra từ từ, hiện tượng khó thở cũng diễn ra từ từ.

## 3. TRIỆU CHỨNG XQUANG

### 3.1. Hình ảnh Xquang chung

Phổi bị xẹp biểu hiện bằng một đám mờ, đậm độ đồng đều. Chẩn đoán phân biệt về Xquang giữa xẹp phổi với viêm phổi kẽ mạn tính hoặc lao phổi có co kéo thường rất khó khăn.

Đối với xẹp phổi một phần (xẹp một thùy hoặc một hay một số phân thùy) cần phải dựa vào các dấu hiệu gián tiếp kèm theo do sự tác động của áp lực âm tính



của khoang màng phổi đến cơ hoành, phần phổi còn lành, trung thất, thành ngực. Có thể thấy bên xẹp phổi cơ hoành bị kéo lên cao hơn bình thường, phần phổi lành giãn ra gây sáng hơn bình thường, trung thất bị kéo về bên xẹp và một điểm nữa là lồng ngực bên phổi xẹp co hẹp hơn bình thường.

Nếu xẹp phổi trên diện rộng hoặc xẹp cả một bên phổi thì phổi lành bên kia sẽ giãn rộng ra một cách đáng kể, cơ hoành bên phổi xẹp sẽ bị kéo lên cao một cách rõ ràng, tim và trung thất bị lệch nhiều về bên xẹp, lồng ngực bên phổi xẹp sẽ xẹp xuống, khoảng cách giữa các xương sườn bên phổi xẹp cũng bị hẹp lại. Chiều phổi trên màn tăng sáng sẽ thấy trung thất và tim di động như quả lắc đồng hồ: Khi hít vào trung thất và tim di động về bên xẹp, thì thở ra trung thất và tim lại trở về vị trí ban đầu.

Ngoài ra, trong xẹp phổi toàn bộ có thể có một hình lồi qua phía nửa lồng ngực bên xẹp sau xương ức (do thoát vị trung thất hoặc do phổi lành giãn quá mức đẩy trung thất sang bên xẹp).

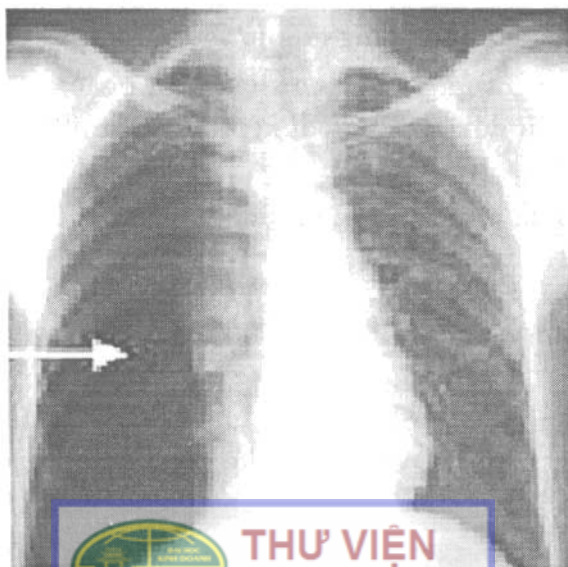
## 3.2. Hình ảnh Xquang của các thể xẹp phổi

### 3.2.1. Xẹp toàn bộ một phổi

Nguyên nhân; thường do cơ thắt phổi, u, hoặc vật lạ trong phế quản gốc. Trong cơ thắt phổi; xẹp phổi xảy ra một cách đột ngột.

Hình ảnh Xquang:

Phổi bên xẹp bị mờ, thể tích phổi giảm xuống, tim và trung thất bị kéo qua bên phổi xẹp, phổi lành thường giãn, phồng to. Trường hợp xẹp phổi do khí vào trong khoang màng phổi sẽ thấy phổi bên xẹp co nhỏ lại tạo thành khối mờ tròn ở rốn phổi hoặc một hình mờ chạy dài dọc theo trung thất. phần còn lại của lồng ngực thấy sáng đều do chứa toàn khí, không còn thấy các vân phổi ở vùng đó nữa (Hình 12).



Hình 12. Xẹp toàn bộ phổi phải

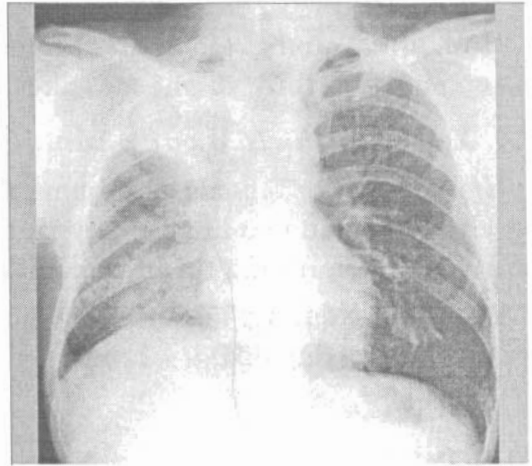
### 3.2.2. Xẹp một thùy phổi (Hình 13)

Nguyên nhân do vật lạ hoặc u trong phế quản thùy có thể là:

- Hạch lao ở rốn phổi sưng to đè lên phế quản thùy.
- Hạch lao vỡ vào trong phế quản thùy.
- Lao phế quản gây hẹp phế quản, giãn phế quản từ đó gây tắc các phế quản nhỏ hơn.
- Cục nhờn làm tắc phế quản thùy, đôi khi kèm theo xẹp phổi do đè ép.

Hình ảnh Xquang

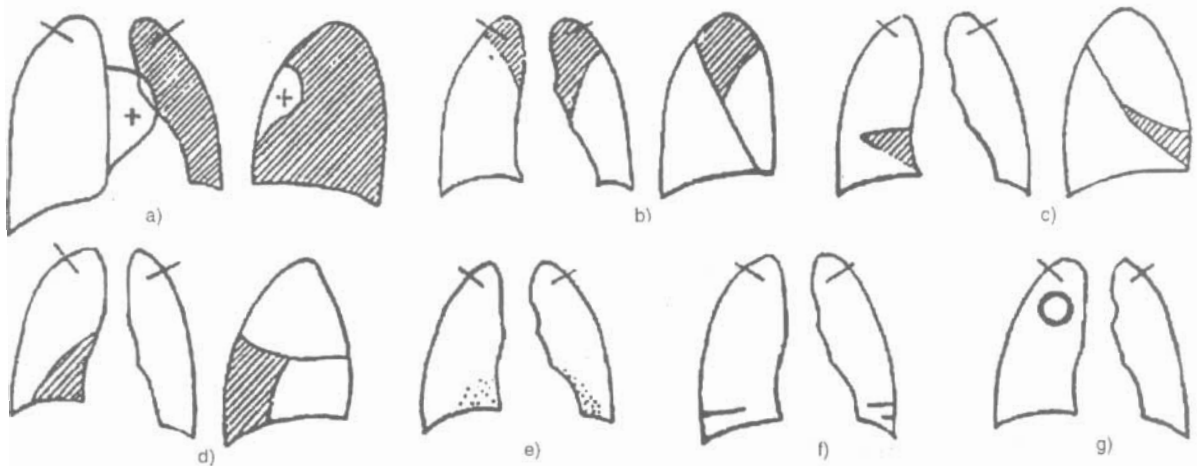
- Xẹp thùy trên: phổi bị kéo về phía đỉnh phổi, rốn phổi di lệch lên phía trên, khí quản bị kéo lệch về phía phổi xẹp, có hình mờ tam giác trên phim, đôi khi chỉ xẹp phân thùy đỉnh (số 1).



Hình 13. Xẹp thùy trên phổi phải

- Xẹp thùy giữa phải: hình mờ tam giác, cơ kéo về phía trên, trên phim thẳng hình mờ tam giác có các cạnh lõm, đỉnh tam giác quay ra phía ngoại vi, phim nghiêng đỉnh quay về phía rốn phổi, nên quay về phía thành ngực trước, đôi khi chỉ có một phân thùy bị xẹp.

- Xẹp thùy dưới: hình mờ cơ kéo về phía cột sống và cơ hoành, đỉnh quay về rốn phổi, nên nằm dọc theo phần sau của cơ hoành. Đối với thùy dưới trái bị xẹp thì thường bị bóng tim che khuất, chỉ thấy được trên phim nghiêng.



Hình 14. Sơ đồ các loại xẹp phổi

- a) Xẹp phổi trái toàn bộ và thoát vị trung thất; b) Xẹp thùy trên; c) Xẹp thùy giữa; d) Xẹp thùy dưới; e) Xẹp tiểu thùy và phế nang; f) Xẹp phổi thể lá.

### 3.2.3. Xẹp phổi tiểu thùy và phế nang

Nguyên nhân: do các cục nhờn trong các phế quản, trong viêm phế quản hoặc viêm phế quản phổi. Do hít máu vào trong tiểu thùy, phế nang.

Hình ảnh Xquang: giống như những ổ nhỏ của viêm phế quản phổi và các ổ này của xẹp phổi tiểu thùy và phế nang kết hợp với các tổn thương viêm phế quản phổi.

### 3.2.4. Xẹp phổi thể lá ở các phần nền của trường phổi

Nguyên nhân: tắc các phế quản nhỏ do ứ chất xuất tiết trong những ca rối loạn chức năng của cơ hoành, xảy ra sau mổ phần trên ổ bụng, các bệnh ổ bụng, một ứ đọng phổi, những trạng thái suy tim, nhồi máu phổi.

Hình ảnh Xquang: là một băng mờ mỏng nằm ở nền phổi một hoặc cả hai bên phổi dài vài cm, dày độ 0,5 – 1cm.

## TỰ LƯỢNG GIÁ

Trả lời ngắn gọn các câu sau

1. Bốn hình ảnh của xẹp phổi toàn bộ là:

- .....
- .....
- Tim và trung thất bị kéo qua bên phổi xẹp
- .....

2. Bốn hình ảnh Xquang của xẹp phổi thùy trên là:

- .....
- Rốn phổi lệch lên phía trên
- .....
- .....

3. Hai hình ảnh Xquang xẹp thùy giữa phải trên phim thẳng là:

- .....
- .....

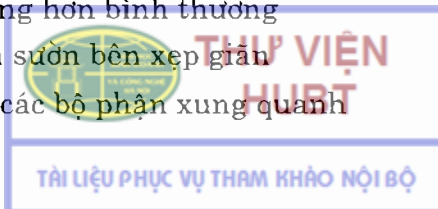
4. Hai hình ảnh Xquang xẹp thùy giữa phải trên phim nghiêng là:

- .....
- .....

Chọn ý đúng nhất ở câu sau

5. Hình ảnh Xquang nào đặc trưng cho xẹp toàn bộ một phổi:

- A. Thể tích phổi giảm nhiều
- B. Phổi bên xẹp sáng hơn bình thường
- C. Các khoang liên sườn bên xẹp giãn
- D. Có hình dè đẩy các bộ phận xung quanh





6. Hình ảnh nào là hậu quả của xẹp toàn bộ một phổi:
- A. Phổi bên lành co nhỏ
  - B. Trung thất bị đẩy về bên phổi lành
  - C. Phổi bên xẹp mờ
  - D. Thể tích phổi xẹp không thay đổi
7. Hình ảnh Xquang nào đặc trưng cho xẹp toàn bộ một phổi do khí vào khoang màng phổi:
- A. Khối mờ tròn vùng rốn phổi bên xẹp
  - B. Vẫn còn vân phổi ở bên phổi xẹp
  - C. Lồng ngực bên phổi xẹp co nhỏ
  - D. Trung thất bị kéo sang bên xẹp
8. Hình ảnh Xquang nào đặc trưng cho xẹp toàn bộ một phổi do khí vào khoang màng phổi:
- A. Lồng ngực bên xẹp mờ hơn bình thường
  - B. Mất toàn bộ vân phổi bên xẹp
  - C. Phế huyết quản bên xẹp tăng đậm
  - D. Có hình đậm của rãnh liên thùy
9. Hình ảnh nào sau đây là hình ảnh xẹp thùy giữa phổi phải:
- A. Đám mờ hình tròn
  - B. Đám mờ tam giác cạnh lõm
  - C. Đám mờ tam giác cạnh lồi
  - D. Đám mờ ranh giới không rõ



# HÌNH ẢNH XQUANG ÁP XE PHỔI

## MỤC TIÊU

Mô tả được hình ảnh Xquang áp xe phổi ở các giai đoạn.

## 1. ĐẠI CƯƠNG

Áp xe phổi là quá trình viêm nhiễm do các vi khuẩn làm mũ thối phá huỷ và làm mũ nhu mô phổi, tạo nên những hốc mũ.

Các vi khuẩn như Staphyococcus, Streptococcus, Bacillus influenzae Bacillus fusiformiss, Vibrions septiques...

## 2. HÌNH ẢNH XQUANG

### 2.1. Hình ảnh Xquang ở giai đoạn chưa hoá mũ

Áp xe phổi thường bắt đầu bằng một viêm phổi ở một vùng nhất định, nhiều áp xe nhỏ tập trung thành một áp xe lớn.

Ở giai đoạn đầu đang ở thời kỳ viêm hoá mũ, áp xe là hình mờ đậm, độ đậm tương đối đồng đều có bờ viền giới hạn không rõ, kích thước rất đa dạng.

Vị trí ổ áp xe thường ở phần ngoài của phổi, nhưng cũng có thể gặp áp xe ở bất kỳ chỗ nào của trường phổi. Những trường hợp áp xe xảy ra ở vùng trên phổi, đặc biệt là vùng đỉnh phổi và hạ đòn, khi chưa vỡ mũ vào phế quản rất dễ nhầm với một lao thâm nhiễm.

Hình ảnh Xquang của một ổ lao thâm nhiễm thường có độ đậm mờ nhạt hơn và kém đồng đều hơn ổ áp xe, tuy nhiên không phải bao giờ cũng dễ dàng phân biệt, cho nên những trường hợp này phải kết hợp với việc theo dõi triệu chứng lâm sàng. Đối với lao thâm nhiễm triệu chứng lâm sàng không rầm rộ như áp xe.

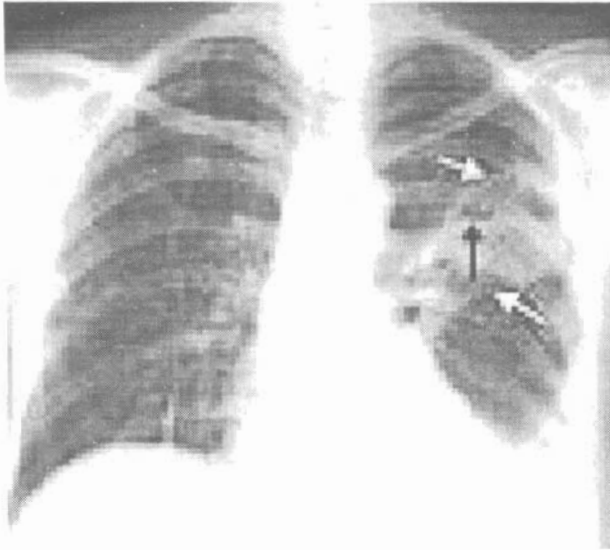
### 2.2. Hình ảnh Xquang của áp xe phổi ở giai đoạn khải mũ

Khi áp xe vỡ vào trong một phế quản lớn, toàn bộ hay một phần mũ thoát ra ngoài theo phế quản bằng một lần ộc ra mũ, không khí vào ổ áp xe thay mũ, khi đó ta sẽ thấy ổ áp xe hơi tròn căng đầy khí và có mức mũ ngang ở dưới (Hình 15). Hình mức khí, mũ chỉ thấy được khi ta chụp bệnh nhân ở tư thế đứng, ngồi hoặc nằm nghiêng một bên.



Ta nhìn áp xe rõ được hay không là tùy theo kích thước của áp xe và cấu trúc của thành áp xe. Những hình áp xe nhỏ hoặc bờ không đều ta khó nhìn thấy hơn, trái lại những hình áp xe lớn hơn quả mận, bờ tròn đều đặn thì dễ nhìn thấy hơn.

Bên cạnh những ổ áp xe đóng khung một chỗ, có thể thấy những quá trình làm mũ phổi hoặc áp xe phổi thối lan rộng, không có giới hạn, vì quá trình viêm phổi lan rộng ra một vùng phổi lớn, ta không nhận thấy hình ổ áp xe nhưng mô phổi đầy mũ hoặc mũ thối.



Hình 15. Áp xe phổi trái

Màng phổi bị mũ lan tới gây nên chứng làm mũ trong màng phổi hoặc tràn mũ, tràn khí màng phổi. Ta rất khó chẩn đoán chứng bệnh này, vì không có hình hang áp xe mà chỉ có viêm phổi kèm theo xuất dịch màng phổi hoặc làm mũ trong màng phổi. Với chụp cắt lớp vi tính giúp ta chẩn đoán phân biệt các trường hợp này.

Những hình hang áp xe thường xảy ra ở vùng dưới và rìa phổi ít khi thấy được ở vùng trên phổi hoặc vùng trung tâm phổi.

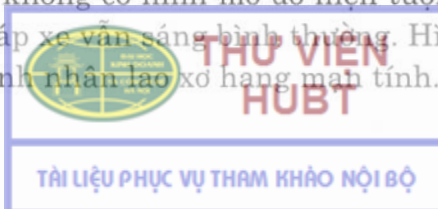
Nhiều hang nhỏ có thể tập trung thành hang lớn. Các tế bào mũ thâm nhập nhiều lần gây ra nhiều hang áp xe nhỏ.

Kích thước hang áp xe nhỏ từ quả táo con đến lớn kích thước có thể từ 7 đến 10 cm.

### 2.3. Hình ảnh Xquang của áp xe phổi giai đoạn khởi bệnh

Giai đoạn sau khi khởi bệnh; những áp xe phổi nhỏ để lại thành sẹo sau hai đến ba tháng.

Những áp xe lớn có thể để lại hình hang bờ tròn, thành của hang thường mỏng không có hiện tượng viêm, không có hình mờ do hiện tượng xơ hoá ở xung quanh. Mô phổi xung quanh hang áp xe vẫn sáng bình thường. Hình ảnh này để phân biệt với những hang lao trên bệnh nhân lao xơ hang mạn tính. Phần nhiều những hình hang áp xe lớn tồn tại lâu.



**Tóm lại** Xquang là phương tiện tốt cho chẩn đoán áp xe phổi đặc biệt là chụp cắt lớp vi tính dùng để xác định được chẩn đoán, giúp cho chẩn đoán phân biệt, chẩn đoán căn nguyên và có thể cả chức năng phổi. Tuy nhiên cũng không thể dựa hoàn toàn vào Xquang mà phải phối hợp với soi phế quản để chẩn đoán phân biệt áp xe phổi với.

- Hang lao đơn độc.
- Các hang lao phổi nhỏ.
- Hang ung thư đã hoại tử.
- Trần dịch tràn khí màng phổi khu trú.
- Các hình giãn phế quản kiểu chùm nho hoặc tổ chim.
- Các hình giãn phế bào kiểu bong bóng của viêm phổi tụ cầu ở trẻ em.

## TỰ LƯỢNG GIÁ

**Trả lời ngắn gọn các câu sau**

1. Sáu hình ảnh Xquang cần phải chẩn đoán phân biệt với áp xe phổi là:

- .....
- .....
- Hang ung thư hoại tử
- .....
- .....
- Các hình giãn phế quản kiểu chùm nho hoặc tổ chim

2. Bốn hình ảnh Xquang của áp xe phổi là:

- .....
- .....
- Không có hiện tượng xơ hoá xung quanh
- .....

**Chọn ý đúng nhất ở các câu sau**

3. Áp xe phổi giai đoạn đầu có đặc điểm:

- A. Độ đậm cản quang không đồng đều
- B. Không có độ cản quang
- C. Độ đậm cản quang đồng đều
- D. Có hình sáng

4. Áp xe phổi giai đoạn đầu có đặc điểm:

- A. Ranh giới bờ viền rõ giới hạn
- B. Ranh giới bờ viền không rõ giới hạn

- C. Có bờ viền đôi  
D. Không có bờ viền
5. Áp xe phổi giai đoạn đầu có kích thước:  
A. 2 cm  
B. 4 cm  
C. 5 cm  
D. Kích thước đa dạng
6. Áp xe phổi giai đoạn đầu ở đỉnh phổi phải chẩn đoán phân biệt với:  
A. Viêm phổi do virus  
B. Viêm phế quản phổi  
C. Xẹp phổi  
D. Lao phổi thâm nhiễm
7. Mô phổi xung quanh hang áp xe ở giai đoạn khởi bệnh có đặc điểm:  
A. Sáng hơn bình thường  
B. Mờ hơn bình thường  
C. Sáng bình thường  
D. Bị co kéo

## HÌNH ẢNH XQUANG GIÃN PHẾ QUẢN

### MỤC TIÊU

*Mô tả được hình ảnh Xquang của giãn phế quản trên phim Xquang chụp phổi thường quy và phim Xquang chụp phế quản có thuốc cản quang.*

### 1. ĐẠI CƯƠNG

Giãn phế quản là một bệnh thường gặp sau viêm phế quản mạn tính. Về lâm sàng ranh giới giữa giai đoạn chuyển từ viêm phế quản mạn sang giãn phế quản rất khó xác định. Về mặt giải phẫu bệnh thành phế quản bị tổn thương mỏng và giãn thay đổi khẩu kính. Về mặt Xquang, khi chụp Xquang thường quy chỉ nhận thấy các dấu hiệu mang tính chất gợi ý. Để khẳng định cần phải chụp phế quản với thuốc cản quang lipiodol thường quy hoặc chụp cắt lớp vi tính. Tuy nhiên, rất cần thiết phải có một phim chụp phổi thường quy để có cơ sở chẩn đoán sơ bộ trước khi tiến hành chụp phế quản có thuốc cản quang hoặc chụp cắt lớp vi tính.

### 2. HÌNH ẢNH XQUANG CỦA GIÃN PHẾ QUẢN


#### 2.1. Hình ảnh Xquang của giãn phế quản trên phim Xquang chụp phổi thường quy

Trên phim Xquang thường quy có nhiều dấu hiệu khác nhau (Hình 16).

Những triệu chứng biểu hiện bằng những thay đổi không điển hình như: rốn phổi và vùng đáy phổi đậm, hoặc biểu hiện bằng những hình đặc biệt như hình màng lưới, hình hoa hồng. Những dấu hiệu này phụ thuộc vào sự thay đổi của các thành phế quản, nhất là hiện tượng xơ hoá xung quanh phế quản và số lượng chất nhờn đờm dãi đọng lại với những phản ứng của nhu mô phổi xung quanh. Đôi khi cần khám Xquang bệnh nhân trước và sau khi bệnh nhân khạc đờm dãi nhiều để so sánh các hình ảnh phế quản và phổi. Trong các thể điển hình nhất là ở trẻ em ta có thể nhận thấy những hình ảnh đặc biệt, giúp ta nhận định vị trí, sự lan toả của thương tổn, hình thù của giãn phế quản hình trụ hoặc hình túi.

Trên phim Xquang thường quy có thể thấy được các thể sau:

– Thể hình trụ:

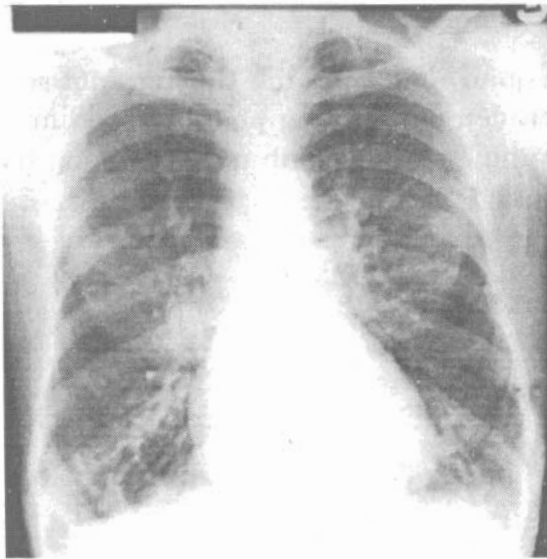


Vùng rốn và dưới phổi thường có những bóng đậm, rộng do viêm xung quanh phế quản. Ở trẻ em có thể thấy những đường sáng dài hai bên có hai đường viền đậm, đi từ rốn phổi đến ngoại vi, khẩu kính hai đầu trong và ngoài gần bằng nhau.

– Thể tròn hoặc hình túi:

Thấy những hình sáng tròn hoặc bầu dục giống hình hang hoặc hình ruột bánh mỳ; các vùng lân cận ít xơ hoá hơn, ở rốn phổi có những hình tròn như tổ ong.

Trong vài trường hợp có thể thấy hình hang đơn độc. Tuỳ theo các phế quản chứa hay không chứa đờm dãi, ta sẽ thấy bóng mờ nhỏ hay những bóng mờ có mức nước.



Hình 16. Giãn phế quản trên phim chụp Xquang phổi thường quy

## 2.2. Hình ảnh Xquang của giãn phế quản trên phim Xquang chụp phế quản có thuốc cản quang (Hình 17)

Trên phim Xquang chụp phế quản có thuốc cản quang ta có thể chia giãn phế quản ra ba thể về phương diện giải phẫu Xquang.

### 2.2.1. Thể giãn phế quản hình trụ

Giống như những chùm nho hoặc hình tổ chim bồ câu hoặc van sigma khi thuốc không vào đầy trong phế quản hoặc là các phế quản nằm ngang bị giãn.

### 2.2.2. Thể giãn phế quản hình tròn

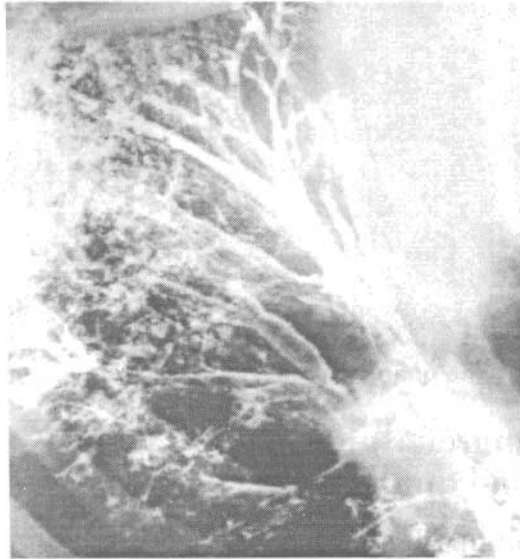Phương pháp chụp phim Xquang sau khi bơm thuốc lipidol vào phế quản không những cho ta phát hiện bệnh sớm mà còn cho biết hình thể giãn phế quản, vùng giãn phế quản rộng hay hẹp, vị trí chính xác. Đây là những yếu tố quan trọng để tiên lượng và điều trị. Vị trí gặp là các thùy phổi dưới, đôi khi thùy giữa phải hoặc thùy lingula bên trái, rất ít khi gặp ở thùy trên.

Phương pháp chụp phế quản có thuốc cản quang cho phép ta chẩn đoán chính xác giãn phế quản, tuy nhiên chụp cắt lớp vi tính vẫn là lựa chọn tốt nhất, rất ít gây hại so với chụp phế quản có bơm thuốc cản quang. Chụp cắt lớp vi tính cho ta biết tiếp chỗ giãn và mức độ giãn.

### 2.2.3. Thể giãn phế quản hình túi

Giống hình các ngón tất tay hoặc các nải chuối, hoặc các đày túi. Các thương tổn hay ở nhiều tầng khác nhau và các hình tròn và hình túi có thể hướng vào một phế quản nhỏ, bị hẹp lại hoặc bị gập lại ở gần chỗ giãn. Ở các phần khác của mô phổi các phế quản vẫn bình thường. Nhiều khi có thể kèm thêm những hình thái bất thường của các phế quản làm cho phổi có những hình nang (phổi tổ ong, phổi đa nang).

Khẩu kính các phế quản rộng hơn bình thường. Một số trường hợp khẩu kính phế quản rộng một cách đều đặn, nhưng phần nhiều thành phế quản không đều đặn mà lồi lõm như những chuỗi hạt dính nhau. Thường hay gặp ở các phế quản thùy dưới, các phế quản nhỏ.



Hình 17. Giãn phế quản hình trụ trên phim chụp phế quản có thuốc cản quang

## TỰ LƯỢNG GIÁ

Trả lời ngắn gọn các câu sau

1. Ba thể giãn phế quản trên phim chụp có thuốc cản quang là:

.....  
.....  
.....





2. Ba thể giãn phế quản trên phim chụp phổi thông thường là:

- .....
- .....
- .....

**Chọn ý đúng nhất ở các câu sau**

3. Hình ảnh nào là của giãn phế quản trên phim Xquang thường quy:

- A. Rốn phổi và đáy phổi sáng
- B. Rốn phổi và đáy phổi bị thu hẹp
- C. Rốn phổi và đáy phổi đậm
- D. Rốn phổi và đáy phổi bình thường

4. Hình ảnh nào là của giãn phế quản trên phim Xquang thường quy:

- A. Hình mờ đậm vùng trên phổi
- B. Hình mạng lưới cạnh rốn phổi
- C. Hình sáng dọc trung thất
- D. Hình mờ dọc trung thất

5. Hình ảnh nào là của giãn phế quản trên phim Xquang thường quy:

- A. Hình hoa hồng cạnh rốn phổi
- B. Hình quá sáng ở rìa phổi
- C. Hình mờ góc sườn hoành
- D. Hình mờ cạnh tim

6. Hình ảnh nào là của giãn phế quản hình trụ trên phim Xquang thường quy:

- A. Bóng mờ đậm vùng giữa phổi
- B. Bóng mờ đậm vùng rốn phổi
- C. Hình sáng vùng rốn phổi
- D. Hình mờ trên cơ hoành

7. Hình ảnh nào là của giãn phế quản hình túi trên phim Xquang thường quy:

- A. Hình tổ ong vùng đỉnh phổi
- B. Hình tổ ong vùng đáy phổi
- C. Hình tổ ong vùng giữa phổi
- D. Hình tổ ong vùng rốn phổi



# HÌNH ẢNH XQUANG GIÃN PHẾ NANG

## MỤC TIÊU

Mô tả được hình ảnh Xquang của các thể giãn phế nang.

## 1. ĐẠI CƯƠNG

Giãn phế nang hay còn gọi là khí phế thũng phổi là tình trạng phế nang giãn quá mức bình thường không còn khả năng đàn hồi co về vị trí bình thường. Trong giãn phế nang ta cần phân biệt ba thể khác nhau:

- Thể giãn phế nang teo mỏng.
- Thể giãn phế nang chức năng.
- Thể giãn phế nang trong mô kẽ.

### 1.1. Thể giãn phế nang teo mỏng

Thể này có hai loại:

- Giãn toàn bộ cả phổi.
- Giãn một phần phổi.

Trong cả hai loại, các thớ đàn hồi, các cơ tròn và các mao mạch bị tổn thương, dần dần các thành ống phế bào bị vỡ ra, các thành phế bào và các phế nang cũng dần dần bị phá huỷ. Quá trình này dẫn đến sự hình thành những túi khí hay hang lớn với các thành rất mỏng. Có khi lớn bằng quả chanh hay lớn hơn, ta gọi là giãn phế nang bong bóng. Có khi quá trình phá huỷ này lan rộng, làm cho các vùng của các phế quản lớn khác nhau thông với nhau. Các túi khí giãn phế nang này có thể phát triển ở các vùng trung tâm cũng như các vùng ngoại vi của hai phổi.

### 1.2. Thể giãn phế nang chức năng

Trong thể này, phổi bị thổi phồng to lên do áp lực trong phế nang tăng. Nó có thể cấp tính hoặc mạn tính.

Trong thể cấp tính, các phế quản bị hẹp tắc một cách đột ngột do nhiều nguyên nhân khác nhau. Đối với người lớn nguyên nhân thường là bệnh bạch hầu hoặc viêm phế quản phổi, lao phổi. Đối với trẻ em thường do một cố gắng quá sức trong thể thao làm thổi vào quá sức và giãn rộng các phế nang.

Ngoài ra, còn gặp trong giãn phế nang ở những người chết đuối, đã thở vào tối đa, hút nước vào phổi quá nhiều và không thở ra được, hoặc trong hội chứng gắng sức ở một số bệnh nhân có thần kinh thực vật không ổn định, dễ bị rối loạn thần kinh hô hấp, dễ bị khó thở, tim đập nhanh.

Thể giãn phế nang chức năng cấp tính này không có hiện tượng phá huỷ mô phổi và giãn phế nang sẽ giảm bớt hoặc mất đi sau khi ta loại bỏ chướng hẹp hoặc tắc phế quản do vật lạ, ung thư hoặc phù nề niêm mạc phế quản.

Thể giãn phế nang mạn tính, các phế quản bị hẹp từ từ, có thể do co thắt phế quản hoặc do khối u tiến triển chậm, gây lên tình trạng khó thở kéo dài và khi đó giãn phế nang trở thành mạn tính kèm theo viêm phế quản mạn tính, viêm quanh phế quản làm cứng nhu mô phổi và sẽ dẫn đến giãn phế nang teo mỏng. Giãn phế nang teo mỏng mạn tính có sự phá huỷ mô phổi kèm theo hiện tượng xơ hoá phổi ở mô liên kết giữa các phế nang, do đó khả năng hồi phục là rất khó khăn.

### 1.3. Thể giãn phế nang trong mô kẽ

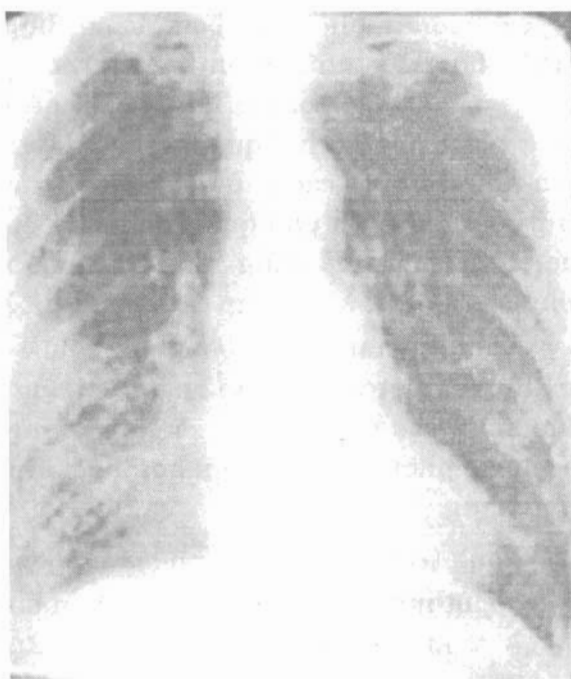Thể này, không khí dưới một áp lực quá mạnh đã thâm nhập vào trong các mô kẽ của phổi xung quanh các phế nang, dưới hình thức các chuỗi khí. Dần dần không khí có thể thâm nhập vào trung thất, dưới da, ở cổ, ở ngực, ở bụng, dưới hình thức tràn khí dưới da.

## 2. HÌNH ẢNH XQUANG

Về hình ảnh Xquang chỉ biểu hiện hai thể: thể giãn phế nang teo mỏng và thể giãn phế nang chức năng, còn thể giãn phế nang trong mô kẽ, thực tế chỉ xảy ra nhất thời sau đó khí lại bị khuyếch tán đi nơi khác và không thể thấy được trên phim chụp phổi.

Cả hai thể có đặc điểm Xquang là:

– Tăng lượng không khí trong hai phổi, làm cho hai trường phổi sáng hơn bình thường, do teo mỏng nhu mô phổi trong thể teo mỏng và tăng lượng không khí trong thể chức năng. Độ sáng của hai phổi ít thay đổi ở hai thì thở vào và thở ra. Hình các mạch máu ở hai rốn phổi cũng nổi bật nên trên hai trường phổi quá sáng và một phần do có xung huyết phổi (Hình 18).



Hình 18. Giãn phế quản, phế nang, lao phổi mạn tính



THƯ VIỆN  
HUBT

– Các khoang liên sườn giãn rộng ra, các xương sườn nằm ngang, hai vòm hoành hạ thấp và ít di động ở hai thì hô hấp. Hình tim thường hơi nhỏ lại ở tư thế đứng, gần như ở giữa lồng ngực.

– Hình ảnh lồng ngực hơi biến dạng kiểu hình thùng ngắn và sâu với phần dưới lồng ngực rộng ra, hoặc hình dài và dẹt lại, hoặc hình chuông với đường kính từ phải qua trái tăng lên.

Thường không thể chẩn đoán phân biệt giữa hai thể teo mỏng và chức năng với phương pháp khám Xquang, hơn nữa hai thể này lại hay kết hợp với nhau.

Giãn phế nang bong bóng có thể nhận thấy nếu các túi không khí giãn to nằm ở vị trí thuận lợi. Trên phim Xquang ta thấy những hình vòng hoặc nhiều cạnh trong một phổi hoặc hai phổi, trong một thùy hoặc nhiều thùy. Các giãn phế nang bong bóng nhỏ bằng hạt đậu, nhỏ chỉ có thể nhận thấy khi có mô xơ bao bọc; ví dụ hình bong bóng trong mô sẹo của lao phổi hoặc bụi phổi. Đây là những bong bóng nhỏ của khí thũng phổi do giãn phổi. Những hình này hay gặp ở hai đỉnh phổi và vùng dưới đòn (Hình 19).

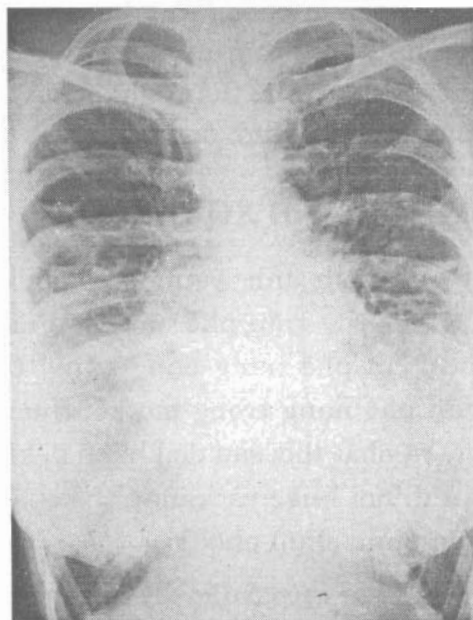
Những bong bóng giãn phế nang lớn có thể nhận thấy ở nền hai trường phổi quá sáng. Các bong bóng lớn bằng quả cam hoặc nửa phổi hoặc cả một phổi thường là đơn độc một bên. Nó biểu hiện bằng một hình vòng quá sáng khu trú và một hình vòng bờ mỏng, mà ta thường không thể theo dõi toàn bộ chu vi được.

Trong giãn phế nang bong bóng chụp phế quản cho thấy những hình bong bóng nhỏ hoặc vừa. Trong trường hợp giãn phế nang bong bóng lớn hình Xquang cho thấy sự di lệch nhiều hay ít các phế quản và sự xích lại gần nhau của các phế quản do sự đè ép của các bong bóng phế nang. Các giãn phế nang bong bóng rất ít khi ngấm thuốc cản tia X.

Giãn phế nang bong bóng phải được chẩn đoán phân biệt với phổi tổ ong, các nang phổi bẩm sinh, các u nang bào sán, các hang lao, các áp xe phổi và tràn khí màng phổi khu trú đóng nang.

Trong trường hợp giãn phế nang bong bóng kèm theo quá trình viêm nhiễm, có thể có một mức nước ngang (cần chẩn đoán phân biệt với áp xe phổi). Các hang và các áp xe phổi có thành dày và không đều đặn trên phim chụp cắt lớp vi tính. Còn thành các giãn phế nang bong bóng thì giống như những hình tròn mỏng.

Các nang phổi có những thay đổi đối với các thì hô hấp, còn các giãn phế nang bong bóng thì không thay đổi đối với các thì hô hấp.



Hình 19. Giãn phế thể bong bóng

## TỰ LƯỢNG GIÁ

### Trả lời ngắn gọn các câu sau

1. Ba thể giãn phế quản trên phim chụp có thuốc cản quang là:

.....  
.....  
.....

2. Ba thể giãn phế quản trên phim chụp phổi thông thường là:

.....  
.....  
.....

### Chọn ý đúng nhất ở các câu sau

3. Hình ảnh nào sau đây thấy trên phim chụp Xquang thường quy bệnh nhân giãn phế nang:

- A. Hai trường phổi kém sáng
- B. Hai trường phổi sáng hơn bình thường
- C. Hai trường phổi bình thường
- D. Hai trường phổi mờ

4. Phim chụp Xquang thường quy ở bệnh nhân giãn phế nang thấy:

- A. Độ sáng thay đổi nhiều giữa hai thì thở ra và hít vào
- B. Ít thay đổi độ sáng giữa hai thì thở ra và hít vào
- C. Thay đổi độ sáng một phần ở phổi
- D. Thay đổi độ sáng khi thở gắng sức

5. Phim chụp Xquang thường quy ở bệnh nhân giãn phế nang có hình ảnh nào sau đây:

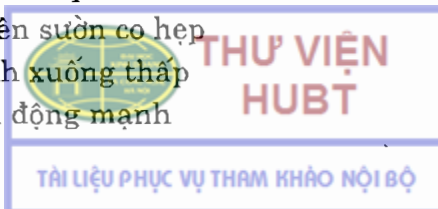
- A. Mạch máu hai rốn phổi chìm
- B. Các khoang liên sườn co hẹp
- C. Hai vòm hoành lên cao
- D. Vòm hoành ít di động theo thì hô hấp

6. Phim chụp Xquang thường quy ở bệnh nhân giãn phế nang có hình ảnh nào sau đây:

- A. Lòng ngực hình thùng
- B. Hình tim to ra
- C. Lòng ngực phần dưới hẹp lại
- D. Độ sáng của phổi giảm

7. Phim chụp Xquang thường quy ở bệnh nhân giãn phế nang có hình ảnh nào sau đây:

- A. Mạch máu hai rốn phổi chìm
- B. Các khoang liên sườn co hẹp
- C. Hai vòm hoành xuống thấp
- D. Vòm hoành di động mạnh



# HÌNH ẢNH XQUANG TRÀN DỊCH – TRÀN KHÍ VÀ VÔI HOÁ MÀNG PHỔI

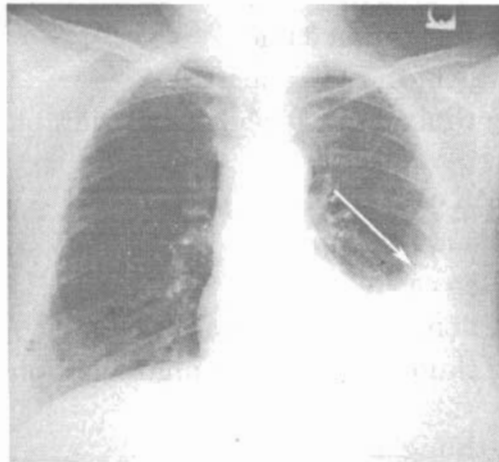
## MỤC TIÊU

1. Mô tả được hình ảnh Xquang của tràn dịch màng phổi.
2. Mô tả được hình ảnh Xquang của tràn khí màng phổi, vôi hoá màng phổi.

## 1. TRÀN DỊCH MÀNG PHỔI

### 1.1. Tràn dịch trong khoang màng phổi tự do

Do không có hiện tượng dính ở màng phổi, nên dịch màng phổi sẽ tập trung ở vùng thấp nhất của khoang màng phổi và được nhìn rõ ở tư thế đứng, tại hai đáy phổi, dưới dạng mờ đậm, đồng đều.



Hình 20. Tràn dịch màng phổi phải

Nhìn thẳng, đám mờ đi từ trung thất tới phần bên của lồng ngực, mức dịch hướng lên cao và ra ngoài (gọi là đường cong Damoiseau), vì dịch dễ bị ép ở phía ngoài vì nhiều hơn ở phía trung thất (Hình 20).

Nhìn nghiêng, đám mờ của dịch đi từ phía sau xương ức tới thành sau của thành ngực giới hạn trên của dịch lõm xuống dưới và thường là mờ. Hình ảnh của dịch xoá vòm hoành.



THƯ VIỆN  
HUBT

TÀI LIỆU PHỤC VỤ THAM KHẢO NỘI BỘ

Khi có nhiều dịch, bóng mờ chiếm toàn bộ nửa lồng ngực, đáy trung thất về bên đối diện và đáy vòm hoành xuống thấp.

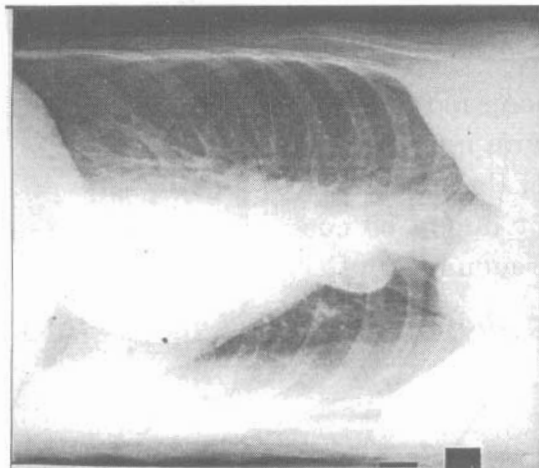
Trong trường hợp dịch ít thì chỉ thấy góc sườn hoành sau bị mờ (trên phim nghiêng), khi dịch nhiều hơn thì thấy mờ góc sườn hoành trên phim thẳng (Hình 21 và 22).



**Hình 21. Tràn dịch màng phổi tự do**

a) Tư thế đứng, bờ của hình mờ tạo thành đường cong (đường cong Damoiseau);

b) Tư thế nằm nghiêng, tia đi ngang, dịch đọng vùng thấp tạo thành một dải mờ nằm sát thành ngực.



**Hình 22. Phim chụp tràn dịch màng phổi tự do tư thế nằm**

## 1.2. Tràn dịch màng phổi dưới phổi (tràn dịch hoành)

Khi độ giãn nở của phổi suy giảm, thí dụ bị phù nề kẽ hoặc xơ phổi, phổi không co lại được nhưng vẫn giữ hình dạng, dịch sẽ tập trung ở giữa mặt dưới của phổi và vòm hoành, làm đầy ít nhiều góc sườn hoành sau, cùng đồ bên có dịch.

Có vài dấu hiệu gợi ý tràn dịch thể hoành:

- Phần cao nhất của vòm hoành lệch ra ngoài so với bình thường (tương tự tràn dịch khu trú thể hoành).
- Ở bên trái bóng hơi dạ dày nằm cách vòm hoành hơn 1,5 cm. Dấu hiệu này



được xác minh trên phim nghiêng vì có thể có sự thay đổi hình dạng của vòm hoành tạo hình cách xa giả giữa túi hơi dạ dày và vòm hoành trên phim thẳng.

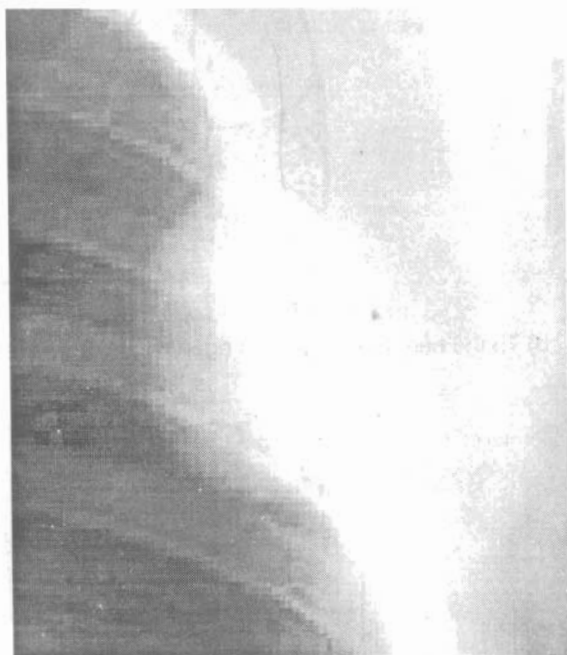– Ở bên phải: vòm hoành nằm quá gần rãnh liên thùy nhỏ.

– Trường hợp nghi ngờ, phim nằm nghiêng với tia chụp ngang, sẽ thấy dịch tập trung dọc theo bờ sườn, vì đây là một thể của tràn dịch tự do (Hình 22).

### 1.3. Tràn dịch màng phổi khu trú

#### 1.3.1. Tràn dịch màng phổi khu trú mặt sườn

Tràn dịch màng phổi khu trú (Hình 23) dựa vào thành ngực và phát triển về phía bên trong của lồng ngực bằng cách đẩy phổi. Hình ảnh Xquang bóng mờ có những đặc điểm sau:

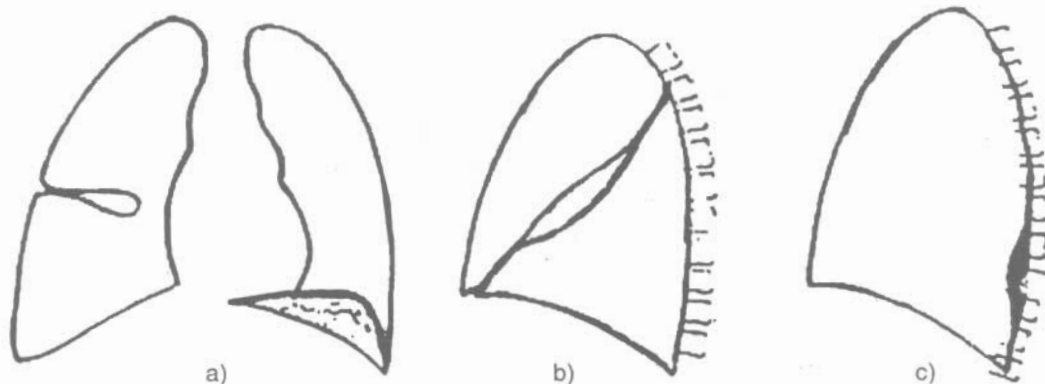


Hình 23. Dịch màng phổi

Trên phim chụp thẳng: giống như một tổn thương thành ngực, giới hạn tùy thuộc hình dạng và hướng của tổn thương so với tia tới, bờ có thể mờ hoặc rõ nét cả hai phía hoặc mờ một phía, nét một phía, trường hợp sau hay gặp hơn.

Chụp tiếp tuyến: bóng mờ dán vào thành ngực, làm với thành ngực một độ dốc nhẹ, không thay đổi theo tư thế và thường kết hợp với một đường bờ của dày màng phổi hoặc góc sườn hoành tù.

#### 1.3.2. Tràn dịch màng phổi khu trú rãnh liên thùy (Hình 24)



Hình 23. Tràn dịch màng phổi khu trú

a) Bên phải, dịch khu trú trong rãnh liên thùy nhỏ, bên trái: tràn dịch màng phổi cơ hoành có hình giống như cơ hoành dâng cao;

b) Tràn dịch trong rãnh liên thùy lớn (phim nghiêng).

c) Tràn dịch đóng kén trong rãnh liên sườn – cột sống (phim nghiêng).



Tràn dịch màng phổi khu trú rãnh liên thùy xảy ra khi màng phổi ngoại vi bị dính hoặc khi phổi đã mất tính đàn hồi, dịch sẽ tập trung giữa hai lá tạng của những rãnh liên thùy. Suy tim cũng là nguyên nhân gây nên tràn dịch thể này.

Hình ảnh Xquang tràn dịch trong rãnh liên thùy biểu hiện giống như con thoi, hai đầu nhọn, nằm dọc theo rãnh liên thùy bị dày.

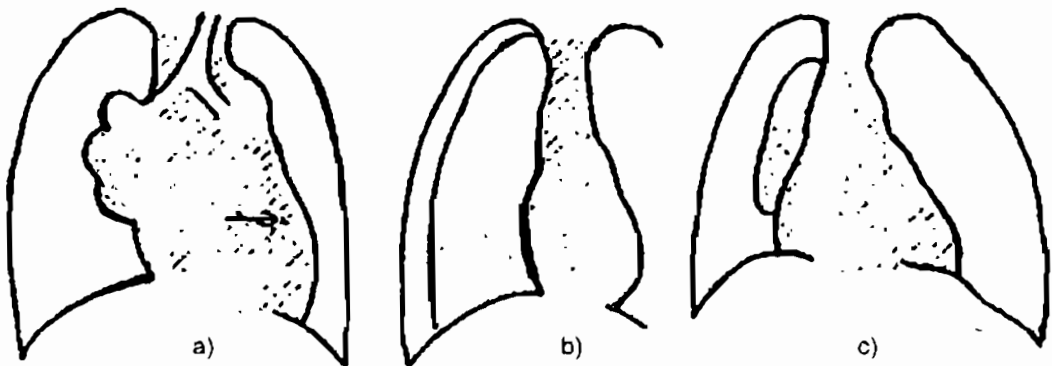
Phim nghiêng là tư thế cần chụp để xác định vị trí rãnh liên thùy của tràn dịch. Trên phim thẳng, bóng mờ có dạng khối bầu dục. Đôi khi giới hạn rõ nhưng cũng đôi khi bờ lại mờ, nếu ta chụp không tiếp tuyến hoàn toàn.

Chụp cắt lớp vi tính cho thấy rõ hơn cấu trúc dịch trong các trường hợp ổ dịch cận hay tái phát, nhất là khi tràn dịch nằm trong vỏ bọc xơ.

Siêu âm có vai trò quan trọng trong bệnh lý tràn dịch màng phổi. Siêu âm cho phép phát hiện các tràn dịch màng phổi ít chưa có dấu hiệu Xquang trên phim chụp ngực thẳng, đồng thời cho thấy rõ các vách ngăn trong tràn dịch màng phổi, dày dính màng phổi...

## 2. TRÀN KHÍ MÀNG PHỔI (Hình 25)

Khoang màng phổi là nơi có áp lực âm so với không khí bên ngoài, do đó nếu vì nguyên nhân nào đó làm rách thành ngực hoặc thủng phổi khoang màng phổi bị thông trực tiếp với không khí bên ngoài qua lỗ thủng lá thành (nếu thủng thành ngực) hoặc qua lỗ thủng lá tạng thông với không khí phế quản (nếu thủng phổi). Do nhu mô phổi có tính đàn hồi nên phổi sẽ co về phía rốn phổi, nơi phổi bám vào rốn phổi.



Hình 25. Sơ đồ tràn khí màng phổi

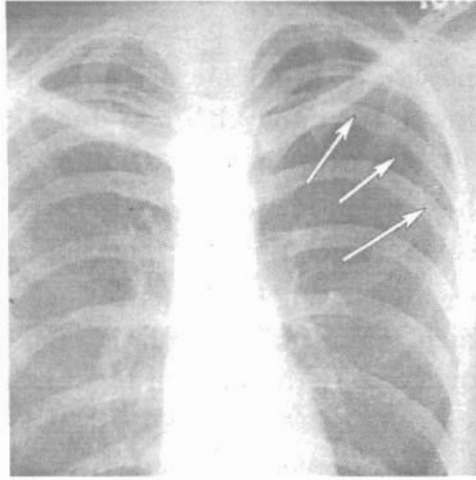
- a) Tràn khí màng phổi nặng: mô phổi xẹp, xô đẩy trung thất ( → )
- b) Tràn khí màng phổi nhẹ: không thấy rõ trên phim chụp thì thở vào
- c) Ở thì thở ra: phổi co lại làm đậm hình đối quang và tràn khí màng phổi thấy rõ

Những dấu hiệu chung của tràn khí là:

- Dải sáng dọc theo màng phổi ở phía bị tràn khí, rất rõ ở đỉnh.
- Thấy lá tạng dưới dạng một dải viền, bao lấy nhu mô phổi đã bị co lại.
- Không thấy hình vân mạch máu phổi ngoài giới hạn của lá tạng.

## 2.1. Tràn khí màng phổi nhẹ

Phim phải được chụp ở thì thở ra, khi đó lồng ngực giảm thể tích, phổi co lại nhiều hơn, thấy rõ hình khí giữa khoang màng phổi hơn (Hình 26).

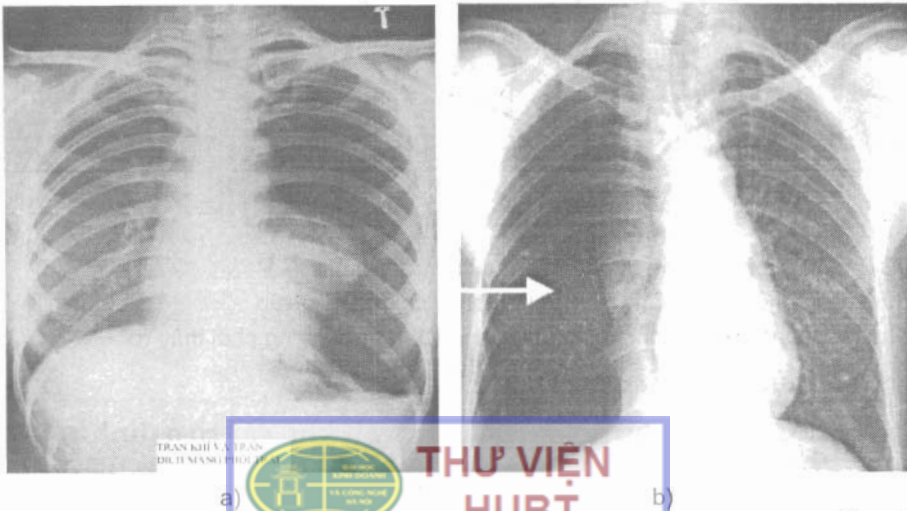


Hình 26. Tràn khí màng phổi nhẹ

## 2.2. Tràn khí màng phổi do thủng phổi ở dạng "van"

Áp lực trong khoang màng phổi trở nên cao hơn áp lực khí quyển, do đó đẩy trung thất và vòm hoành, đó là loại tràn khí màng phổi ép cần phải được hút khí ra ngay (Hình 27). Các dấu hiệu Xquang của nó biểu hiện:

- Rộng các khoang liên sườn.
- Chuyển lệch trung thất về phía đối diện.
- Vòm hoành bị hạ thấp.
- Co mồm cụt của phổi dính vào phổi.



Hình 27. Tràn khí toàn bộ, tràn dịch màng phổi trái (a), tràn khí toàn bộ phổi phải (b)

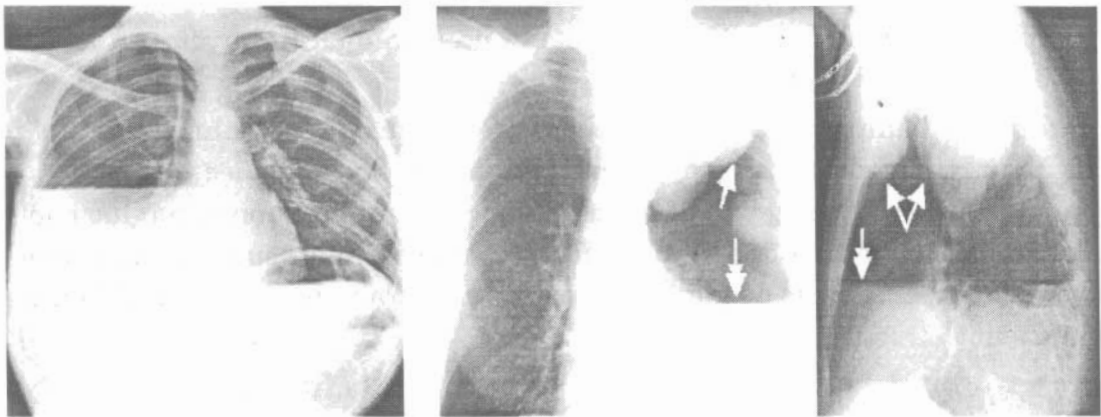
### 2.3. Tràn khí màng phổi bị dính

Trên một phần diện tích rộng hay hẹp không khí chỉ bóc phổi ra khỏi thành ngực trên một phạm vi nhỏ.

Nhìn tiếp tuyến, tràn khí màng phổi dính vào thành ngực và tạo với thành ngực một độ dốc nhẹ. Bị co lại nhẹ, phổi được viền bởi bóng mờ liên tục của lá tạng màng phổi. Phía ngoài đường viền, hình vân phổi biến mất. Ở đây phim thở ra cũng có giá trị chẩn đoán cao hơn.

### 2.4. Tràn dịch tràn khí phổi hợp

Đôi khi có tràn khí màng phổi phổi hợp kèm theo cả tràn dịch, mủ hoặc máu. Khi tia tới nằm ngang, dù bệnh nhân ở tư thế đứng hay nằm nghiêng, tràn dịch, tràn khí phổi hợp được biểu thị bằng một hình mờ có bờ trên là một mức khí – dịch nằm ngang, nếu chiếu trên màn tăng sáng và bảo bệnh nhân lác người nhẹ ta sẽ thấy hình sóng sánh của bề mặt dịch khí (Hình 28).



Hình 28. Tràn dịch tràn khí màng phổi

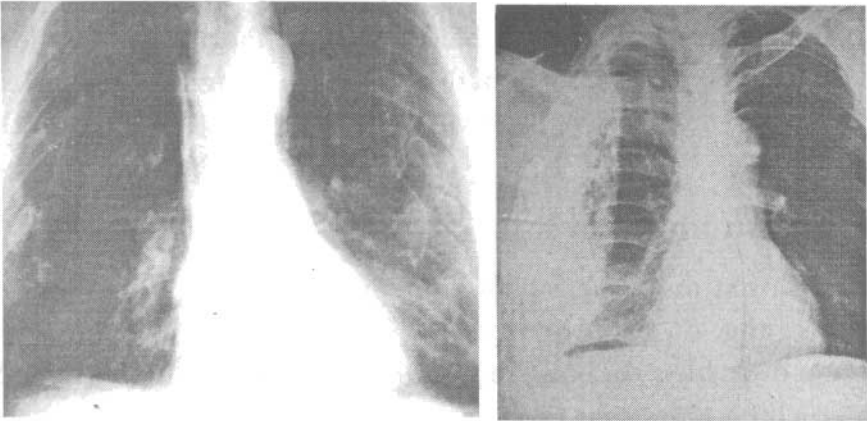
Chụp cắt lớp vi tính ít có giá trị đối với tràn khí màng phổi, tuy nhiên nó cũng giúp xác định những tràn khí thật nhỏ không có ý nghĩa trên lâm sàng. Chụp CLVT có giá trị khi tìm nguyên nhân tràn khí phổi tái phát, để tìm hình nang khí dưới màng phổi, ở người bị chấn thương và cần khi theo dõi bệnh nhân hút khí chậm phục hồi.

### 3. VÔI HOÁ MÀNG PHỔI

Màng phổi là nơi có thể có các tổn thương bã đậu hoá hoặc xuất huyết, các tổn thương này có thể dẫn đến những mảng vôi hoá.

Vôi hoá màng phổi tạo ra những bóng mờ đậm, không đều nhưng giới hạn rõ có xu hướng chạy xuống dưới và không liên quan gì tới các cấu trúc nhu mô phổi. Nhìn tiếp tuyến, vôi hoá màng phổi nằm ở ngoài vi dọc theo khung xương sườn,

theo màng phổi trung thất hoặc hoành. Khi vô hoá phổi rộng, có thể có dạng bầu dục, vô hoá màng phổi ít, chỉ thấy rõ trên phim chụp tiếp tuyến, trên phim thẳng vô hoá chỉ làm giảm sáng một phần trường phổi và có thể làm chẩn đoán nhầm.



Hình 29. Vô hoá màng phổi

Nguyên nhân của vô hoá màng phổi là do tràn dịch tơ huyết, mủ máu, hoặc trong bệnh bụi phổi do amiăng.

**Tóm lại:** bệnh lý màng phổi là biểu hiện hậu quả của nhiều nguyên nhân khác nhau, trong đó tràn dịch chiếm tỷ lệ nhiều hơn cả. Việc chẩn đoán bằng Xquang không khó nhưng vấn đề chẩn đoán nguyên nhân không phải lúc nào cũng dễ dàng và việc điều trị cũng phụ thuộc vào nguyên nhân của nó, tuy nhiên việc phát hiện sớm, chính xác để giải quyết những tình trạng bệnh lý của nó là điều hết sức cần thiết.

### TỰ LƯỢNG GIÁ

Trả lời ngắn gọn các câu sau

1. Ba dấu hiệu Xquang của tràn khí là:

- .....
- .....
- .....

2. Bốn dấu hiệu của tràn khí màng phổi có van là:

- .....
- Trung thất chuyển về phía đối diện
- .....
- .....

**THƯ VIỆN HUBT**

TÀI LIỆU PHỤC VỤ THAM KHẢO NỘI BỘ

3. Bốn loại tràn khí là:

- .....
- Tràn khí màng phổi có van
- .....
- Tràn khí màng phổi phối hợp (tràn khí – tràn dịch)

**Chọn ý đúng nhất ở các câu sau**

4. Tràn dịch màng phổi tự do thấy:

- A. Dịch ở vùng trên phổi
- B. Dịch ở vùng giữa phổi
- C. Dịch ở vùng dưới phổi
- D. Tập trung nhiều ở vùng trung thất

5. Đường cong Dmoiseau trên phim phổi thẳng có đặc điểm:

- A. Hướng lên cao vào trong
- B. Hướng lên cao ra ngoài
- C. Bờ trên lồi
- D. Ranh giới bờ trên rõ nét

6. Hình ảnh nào sau đây là hình ảnh của tràn dịch trong khoang màng phổi tự do:

- A. Trung thất bị kéo về bên tràn dịch
- B. Phổi bên tràn dịch sáng
- C. Lồng ngực bên tràn dịch co hẹp
- D. Vòm hoành bị xoá

7. Hình ảnh nào sau đây là hình ảnh của tràn dịch hoành:

- A. Bóng hơi dạ dày cách vòm hoành dưới 1cm
- B. Vòm hoành cong đều
- C. Chỗ cao nhất vòm hoành lệch ra ngoài
- D. Chỗ cao nhất vòm hoành lệch vào trong

8. Hình ảnh nào sau đây là hình ảnh của tràn dịch trong khoang màng phổi tự do:

- A. Trung thất bị đẩy về bên đối diện
- B. Phổi bên tràn dịch sáng
- C. Lồng ngực bên tràn dịch co hẹp
- D. Vòm hoành rõ nét



# HÌNH ẢNH XQUANG BÓNG MỜ – HÌNH SÁNG VÀ VÔI HOÁ TRUNG THẤT

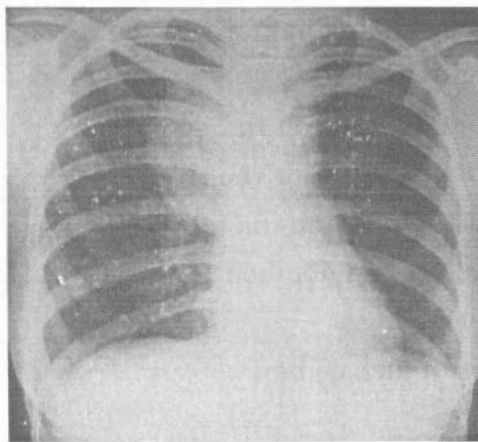
## MỤC TIÊU

Mô tả được hình ảnh Xquang của bóng mờ trung thất, hình sáng và vôi hoá trung thất.

## 1. BÓNG MỜ TRUNG THẤT


Nghiên cứu bóng mờ trung thất thường nghiên cứu chủ yếu trên phim chụp phổi thẳng, tư thế thẳng mới cho phép xác định hội chứng trung thất hay không, vì tư thế nghiêng cho thấy hình chông của phổi phải, trung thất và phổi trái nên ở phim chụp phổi thẳng bóng mờ trung thất có đặc điểm như sau: (Hình 30).

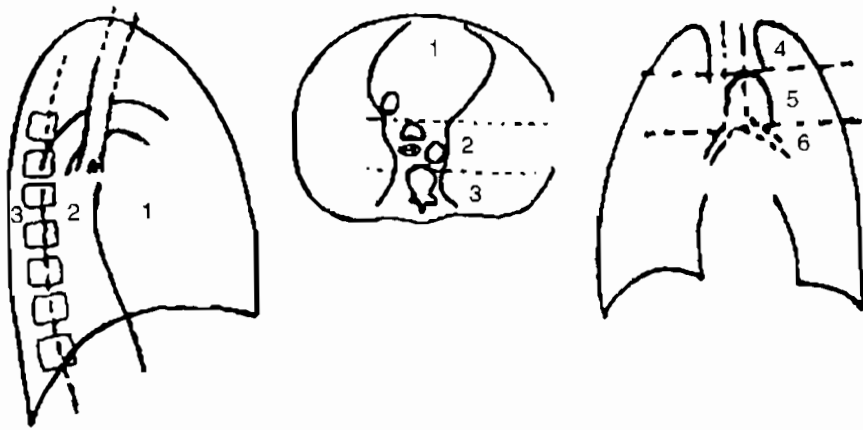
- Có độ đậm đồng đều.
- Bờ ngoài nét và đều.
- Cong lõm về phía phổi.
- Tiếp xúc với trung thất bởi góc có độ dốc nhẹ.
- Bờ trong không rõ chìm trong trung thất.



Hình 30. Bóng mờ trung thất

Vì nguồn gốc của tổn thương trung thất chỉ phụ thuộc vào vị trí của nó, nên phải xác định vị trí các hình bất thường đó theo vùng trung thất (Hình 31).





**Hình 31. Sơ đồ phân chia trung thất theo Felson**

a) Nhìn nghiêng, b) Lớp cắt ngang

1. Trung thất trước; 2. Trung thất giữa; 3. Trung thất sau; 4. Tầng trên; 5. Tầng giữa; 6. Tầng dưới.

Trung thất trước được giới hạn ở phía trước bởi xương ức, phía sau bởi bờ trước của khí quản và bờ sau tim.

Trung thất giữa nằm sau trung thất trước cho tới mặt phẳng cách sau mặt trước cột sống lưng 1 cm.

Trung thất sau trải từ mặt phẳng trên tới rãnh bên cạnh cột sống và tới cung sau của xương sườn.

Hai mặt phẳng ngang đi qua bờ trên quai động mạch chủ và bờ dưới của trạc ba khí phế quản chia trung thất thành ba tầng: trên, giữa, dưới.

Trong số các bóng mờ trung thất, hạch hạch to gặp nhiều nhất. Hạch có tính chất chung của các khối mờ trung thất. Hạch có thể xuất hiện hoặc cho nhiều hình khối có bờ ngoài nhiều cung. Hạch to thường không gây nên chèn ép khí phế quản, thí dụ hạch của bệnh Sarcoidose không bao giờ chèn ép, trong khi đó hạch lao và hạch u lại gây chèn ép. Hạch ở một số vị trí dễ dẫn đến chèn ép khí phế quản như hạch liên phế quản, hạch khí phế quản.

Chụp cắt lớp vi tính là chỉ định tốt trong nghiên cứu trung thất.

## 2. HÌNH SÁNG TRUNG THẤT

Trung thất bình thường sẽ nhìn thấy hình sáng của khí quản, vì khí quản bình thường vốn chứa không khí và nhìn thấy được ở giữa lòng trung thất. Ngoài ra nếu có hình sáng trung thất lan rộng hoặc khu trú thì đó là dấu hiệu bệnh lý. Hình sáng trung thất có thể là:

- Trần khí trung thất.
- Bất thường thực quản (to thực quản, túi thừa thực quản, thoát vị hoành).

### 2.1. Các dấu hiệu của tràn khí trung thất

- Phim thẳng, có các dải sáng đều chạy theo chiều dọc của trung thất, các dải

sáng này phối hợp với khí trong nhu mô phổi có thể làm thể hiện rõ màng phổi trung thất.

– Phim nghiêng, thấy quá sáng theo đường thẳng có dạng đứng và ở phía trước.

– Những hình sáng này thường đi kèm theo tràn khí ở dưới da, ở cổ hoặc ở thành ngực và đôi khi cả tràn khí màng phổi.

– Tràn khí màng phổi trung thất không thay đổi vị trí theo tư thế bệnh nhân.

## 2.2. Các dấu hiệu của bất thường thực quản

– To thực quản làm đẩy lệch sang phải mặt tiếp xúc giữa trung thất và phổi phải (di lệch đường cạnh thực quản) và biểu thị bằng một đường mờ có đậm độ dịch, được bao bọc một phần bởi không khí của phổi và một phần bởi không khí nội thực quản. Có một mức dịch hơi nội thực quản và kèm theo không thấy hình túi hơi dạ dày.

– Đối với thoát vị hoành, đôi khi thấy một bóng mờ sau tim, có bờ thẳng giới hạn rõ, đáy đoạn thấp của đường bên thực quản và có mức dịch, đôi khi có hình quá sáng đơn độc.

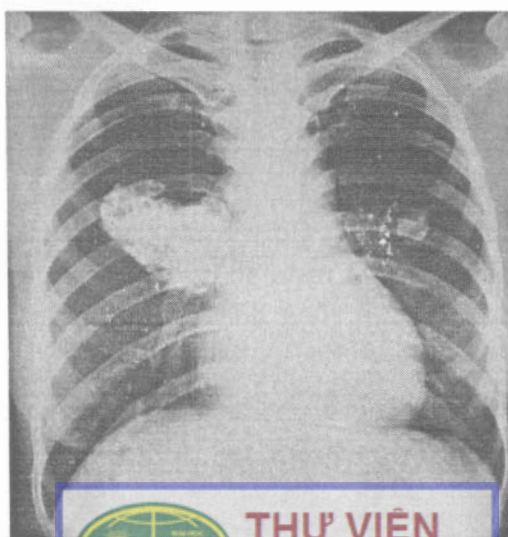
## 3. VÔI HOÁ

Vôi hoá trung thất có nhiều dạng khác nhau tùy theo định khu giải phẫu.

### 3.1. Vôi hóa của hạch

Có hai dạng:

– Vôi hóa hạch viêm có dạng không đều, thường tập trung lại thành mảng có hình bầu dục. Kiểu vôi hoá này có thể gặp trong hạch lao, cũng có thể gặp trong các bệnh u lympho sau điều trị tia xạ hoặc hóa chất nhưng hiếm hơn (Hình 32).



THƯ VIỆN  
HUYẾT

Hình 32. Vôi hóa hạch trên phổi

TÀI LIỆU PHỤC VỤ THAM KHẢO NỘI BỘ



– Vôôi hóa dạng cung, mỏng, tạo hình giống như vỏ trứng. Thường gặp trong một số bệnh bụi phổi (bệnh bụi phổi silic) hoặc hiếm hơn trong bệnh nấm phổi.

### 3.2. Vôôi hoá mạch máu

– Là vôôi hóa các thành mạch máu lớn: động mạch chủ và các nhánh của nó, động mạch phổi. Hình vôôi hóa có dạng nửa vòng tròn và trùng với vị trí của mạch máu. Trong trường hợp vôôi hoá thành túi phình động mạch, đường bờ vôôi hoá cho phép quan sát và đánh giá thể tích túi phình.

– Thường quan sát thấy vôôi hoá thành mạch ở các bệnh nhân có xơ vữa thành mạch, tăng áp lực động mạch phổi lâu ngày.

### 3.3. Vôôi hoá tim

Có thể thấy vôôi hóa đặc trưng của van tim, hoặc thấy một hình vẽ bao bọc đúng bóng tim trong trường hợp viêm màng tim vôôi hóa. Ngoài ra, phình các buồng tim cũng có thể quan sát rõ khi có vôôi hóa ở thành túi phình.

## TỰ LƯỢNG GIÁ

Trả lời ngắn gọn các câu sau

1. Hình sáng trung thất là dấu hiệu của hai loại bệnh lý là:

– .....  
– .....

2. Ba loại vôôi hoá trung thất là:

– .....  
– Vôôi hoá mạch máu

– .....

3. Hai dạng vôôi hoá hạch là:

– .....  
– .....


Chọn ý đúng nhất ở các câu sau

4. Hình ảnh nào sau đây là hình ảnh của bóng mờ trung thất:

- A. Hình sáng
- B. Hình mờ nhạt
- C. Có độ đậm như nước
- D. Độ đậm không đồng đều

5. Hình ảnh nào sau đây là hình ảnh của tràn khí trung thất:

- A. Dải sáng dọc trung thất



- B. Không nhìn thấy màng phổi trung thất  
C. Hình sáng thay đổi theo tư thế bệnh nhân  
D. Không thấy hình sáng đứng thẳng trên phim nghiêng
6. Hình ảnh nào sau đây là hình ảnh của bất thường thực quản:  
A. Là hình sáng trung thất  
B. Không phát hiện thấy thành thực quản  
C. Vẫn thấy túi hơi dạ dày  
D. Không thấy mức dịch, mức hơi
7. Hình ảnh nào sau đây là hình ảnh của vôi hoá hạch dạng cung:  
A. Đường vôi tạo hình giống như vỏ trứng  
B. Đường vôi hoá hình dày  
C. Đường vôi hoá thẳng  
D. Vôi hoá thành mảng
8. Hình ảnh nào sau đây là hình ảnh của vôi hoá hạch viêm:  
A. Đường vôi tạo hình giống như vỏ trứng  
B. Đường vôi hoá hình dày  
C. Đường vôi hoá thẳng  
D. Vôi hoá thành mảng

# HÌNH ẢNH XQUANG LAO PHỔI

## MỤC TIÊU

1. Mô tả được hình ảnh Xquang của lao sơ nhiễm.
2. Mô tả được hình ảnh Xquang của lao kê, lao phổi thâm nhiễm sớm, lao phổi mạn tính.

## 1. ĐẠI CƯƠNG

Bệnh lao phổi là một bệnh truyền nhiễm tiến triển theo chu kỳ và là một bệnh xã hội phổ biến trên thế giới. Các đợt tiến triển của bệnh có thể nối tiếp nhau hàng năm hoặc hàng chục năm. Loài người rất dễ mắc lao, nhất là ở các nước nghèo, chậm phát triển. Ở nước ta những năm gần đây có xu hướng tăng trở lại, nguyên nhân có liên quan đến HIV AIDS.

Hầu như người nào cũng bị một lần nhiễm lao, nghĩa là bị trực khuẩn Koch thâm nhập vào cơ thể ở một giai đoạn nào đó trong cuộc đời. Tuy nhiên, không phải người nào nhiễm vi khuẩn lao cũng đều mắc bệnh lao, nó phụ thuộc rất nhiều vào sức đề kháng của cơ thể. Khi mắc bệnh lao tùy từng giai đoạn phát triển của bệnh và tùy từng thể bệnh ta chia ra các loại chính sau:

- Lao sơ nhiễm.
- Lao sau sơ nhiễm bao gồm:
  - + Lao kê.
  - + Lao phổi thâm nhiễm sớm.
  - + Lao phổi mạn tính.

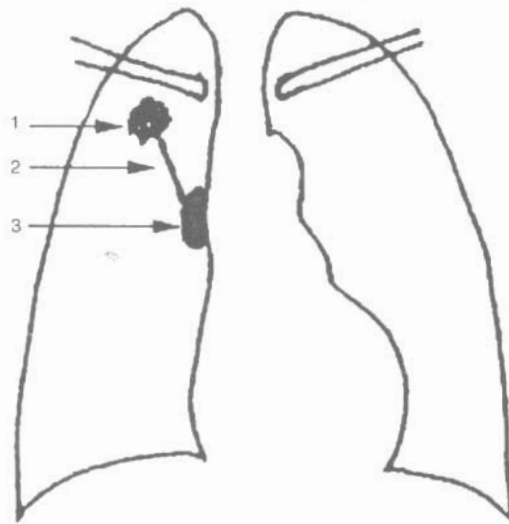
## 2. LAO SƠ NHIỄM

Các dấu hiệu của lao sơ nhiễm đơn thuần không có biến chứng gồm có:

Thay đổi của phản ứng tuberculin từ âm trở thành dương ở da.

Dấu hiệu Xquang điển hình là phức hợp lao nguyên thủy với hình quả tạ mà một đầu quả tạ là một ổ sơ nhiễm và đầu kia là hạch viêm rốn phổi. Hai đầu được nối với nhau bằng một đường mờ trắng. Đường này chính là đường viêm đường bạch mạch (Hình 32 và 33).





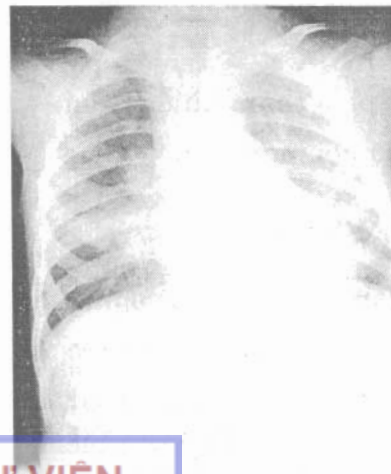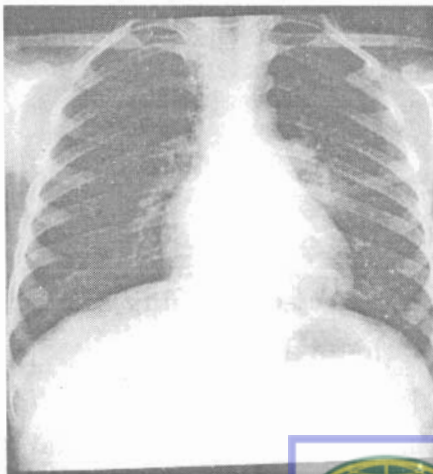**Hình 32. Phức hợp lao nguyên thủy**

1. Sống sơ nhiễm; 2. Hạch rốn phổi; 3. Đường viêm mạch bạch huyết

Nguyên nhân của hình ảnh trên do vi khuẩn lao thâm nhập vào phổi gây nên một ổ viêm sơ nhiễm (sống sơ nhiễm), từ ổ sơ nhiễm vi khuẩn lao đi theo đường bạch mạch lên hạch rốn phổi và gây viêm đường bạch mạch và hạch rốn phổi.

Tuy nhiên, hình ảnh điển hình quả tạ ít khi gặp mà hay gặp hơn là hình ảnh sưng to hạch rốn phổi một bên hoặc cả hai bên, nhất là khi ổ lao sơ nhiễm nằm ở vùng giữa hoặc vùng dưới của trường phổi trái. Sự hình thành sẹo của phức hợp tiên phát xảy ra do tiêu dần xuất dịch quanh ổ lao, calci hoá các khối bã đậu ở giữa ổ lao trong vòng ba tháng cho đến 1-2 năm. Một hạch lao vô hoá phải nhiều năm mới mất đi.

Đa số ca lao sơ nhiễm tiến tới vô hoá và ổn định. Chỉ có một số ít tiến triển thành các thể lao khác.



Hình 33. Phức hợp lao nguyên thủy



**THƯ VIỆN  
HUYẾT**

TÀI LIỆU PHỤC VỤ THAM KHẢO NỘI BỘ

### 3. LAO KÊ

#### 3.1. Đại cương

Lao kê là sự phát triển cấp tính của các củ lao, đồng thời trên khắp cơ thể, vi khuẩn lao lan theo đường máu, lan tràn khắp cả hai trường phổi, đặc biệt là vùng trên phổi.

Về mô học: các tổn thương lao kê là một hình thái kê của một lao xùi, với các hạt chứa tế bào kiểu nội bì, các tế bào khổng lồ Langhans và một vòng ngoại vi tế bào lympho hoặc của một thể lao xuất dịch trong đó tổn thương là một viêm phổi kê hoá (bã đậu hoá) có một vùng phù nề viêm nhiễm, bao bọc xung quanh ổ lao.

Bệnh nhân có bệnh cảnh lâm sàng là: sốt cao, tím da nặng, khó thở, tim to, lách to, bạch cầu giảm với sự tăng bạch cầu đa nhân trung tính tương đối, phản ứng tuberculin ở da thường là âm tính và bệnh diễn biến dễ dẫn đến tử vong. Ở trẻ nhỏ và sau tuổi dậy thì các dấu hiệu lao màng não thường chiếm vị trí trước tiên. Ở người lớn tuổi, lao kê chỉ có biểu hiện lâm sàng nhẹ và không có dấu hiệu màng não. Bệnh nhân chỉ sốt nhẹ, do khả năng phản ứng với bệnh lao giảm sút.

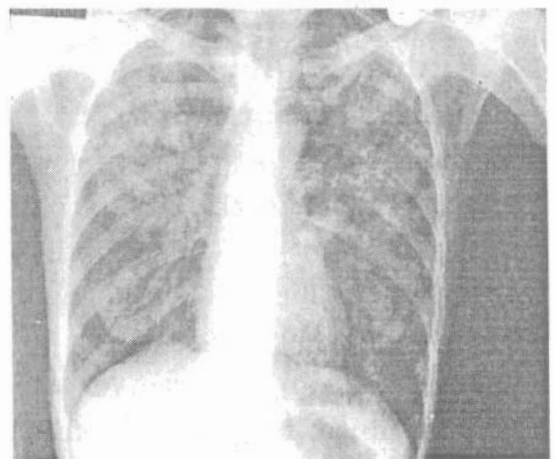Quá trình bệnh lao lan toả thường hay bị một suy tim tiến triển từ từ che mất.

#### 3.2. Hình ảnh Xquang

Cả hai trường phổi chứa nhiều chấm mờ rất nhỏ kiểu hạt kê, rải ra khắp hai trường phổi, nhưng ở vùng trên phổi các củ lao thường lớn hơn và dày đặc hơn ở các vùng giữa và dưới của hai trường phổi.

Hay gặp hình ảnh Xquang này ở trẻ nhỏ và ở thanh thiếu niên sau tuổi dậy thì nhưng không gặp ở các cụ già.

Các củ lao nằm trên bóng các xương sườn thường dễ nhìn thấy hơn trong các khoảng liên sườn. Các tổn thương xuất dịch với phù nề quanh ổ lao thường ít dày đặc hơn và bờ không rõ nét bằng các tổn thương lao xùi, thể xùi thường dễ nhận thấy vì nhu mô phổi xung quanh tổn thương bị giãn phế nang (Hình 34).



Hình 34. Lao kê

Những biểu hiện kèm theo là những phức hệ lao tiên phát mới, nhất là các hạch phế quản bị sưng to hoặc các di chứng của lao màng phổi biểu hiện bằng hình dày và dính góc sườn hoành hoặc một hình sẹo dày của màng phổi liên thùy.

Ngoài thể bệnh trên còn có thể lao kê bán cấp và mạn tính. Hình ảnh Xquang của nó lúc đầu không khác gì lao kê cấp tính.

Sau đó trong những tuần lễ sau và những tháng sau, các hạt kê sẽ nhỏ hơn và không rõ nét bằng và cuối cùng nó sẽ mất đi hoàn toàn. Ngoài phổi cần xem có lao ở thanh quản, thận tiết niệu sinh dục .v...v

Cần chẩn đoán phân biệt với các tổn thương trong các bệnh lý:

Di căn ung thư thể kê: các nốt mờ tập trung nhiều hơn ở phía thấp của trường phổi càng lên cao càng giảm.

Bệnh bụi phổi: tổn thương tập trung ở rốn phổi và toả xuống đáy phổi trên bệnh nhân có nghề tiếp xúc với các yếu tố gây bệnh bụi phổi nghề nghiệp.

Ứ huyết phổi do các bệnh tim: hình tổn thương tập trung ở rốn phổi và toả ra xung quanh, bên cạnh đó có thể thấy hình tim bệnh lý.

## 4. LAO PHỔI THÂM NHIỄM SỚM

### 4.1. Đại cương

Năm 1922, Assmann đặt ra danh từ thâm nhiễm sớm để chỉ những đám mờ phổi lớn hoặc nhỏ, không có bờ rõ nét, có vị trí hay gặp ở dưới xương đòn, phần nhiều ở góc ngoài trong một trường phổi sáng và với hai đỉnh phổi không có tổn thương bệnh lý. Các tổn thương này có xu hướng loét thành hang nhanh chóng và rất quan trọng về phương diện là những ổ lao đầu tiên.

Giải phẫu bệnh: thâm nhiễm sớm là một ổ viêm phổi bã đậu hoá với xuất dịch huyết thanh tế bào rải ra xung quanh ổ lao.

Lâm sàng: nhiều khi thâm nhiễm sớm không có triệu chứng lâm sàng, được phát hiện do tình cờ trong khám Xquang hàng loạt, nhưng thường bệnh nhân có đợt sốt nhẹ về chiều, gầy xanh, sút cân, cũng có bệnh nhân ban đầu sốt cao một vài ngày sau đó sốt nhẹ dai dẳng về chiều.

### 4.2. Hình ảnh Xquang

Trên phim chụp xuất hiện một đám mờ tròn nhỏ, không đồng đều, kiểu như đám mây nhỏ, bờ không rõ nét. Những thâm nhiễm sớm nhỏ có thể bị các xương sườn hoặc xương đòn che lấp.

Tổn thương thường biến đổi nhanh, nếu được điều trị tốt tổn thương có thể biến đi hoặc để lại sẹo. Nếu không được điều trị có thể tạo thành hang hoặc tiến triển thành thể lao khác.

Cần chẩn đoán phân biệt với các tổn thương trong các bệnh lý:

Thâm nhiễm mau bay (hội chứng Loeffler): trên Xquang thường thấy những đám mờ đều, giới hạn không rõ, rải rác ở hai bên phổi, nhất là vùng dưới phổi. Ngoài ra ở trong máu, có khi chỉ ở tuỷ xương, có khi ở cả trong đờm, có nhiều bạch cầu ưa acid trong máu có thể lên đến 10%, hoặc hơn nữa, tới 65% –70%, phản ứng tuberculin âm tính những hình mờ này mất nhanh sau một đến hai tuần. Nguyên nhân có do dị ứng với ký sinh trùng đường ruột như giun đũa.

Viêm phổi không điển hình: thường có nhiều ổ ở các vùng khác nhau của phổi. Nếu tổn thương chỉ khu trú ở vùng dưới đòn, chẩn đoán phân biệt về Xquang trở nên khó khăn. Tuy nhiên, tổn thương của viêm phổi sẽ mất nhanh hơn bằng điều trị với các thuốc kháng sinh thông thường và không có di chứng.

## 5. LAO PHỔI MẠN TÍNH

### 5.1. Đại cương

Thể lao này là phổ biến và quan trọng nhất, vì nó là biến chứng hay là giai đoạn tiến triển cuối cùng của các thể lao khác.

Giải phẫu bệnh: thể này có sự phối hợp các quá trình sùi, xuất dịch và xơ hoá. Các ổ sùi tương ứng với tập hợp các nốt trong phế bào và mô kẽ, bao gồm các tế bào kiểu nội bì và các tế bào khổng lồ với một vòng tế bào lympho xung quanh. Các ổ xuất dịch tương ứng với tổn thương viêm phế quản phổi lao. Nó không khu trú ở một phế nang hoặc một tiểu thùy.

### 5.2. Hình ảnh Xquang

Hình ảnh Xquang được biểu hiện bằng mấy loại sau đây:

#### 5.2.1. Lao nốt

Đường kính các nốt từ 3 – 15mm, đôi khi hợp lưu lại thành những đám không đều, ít nhiều có giới hạn, tạo thành hình thâm nhiễm hoặc hình hang. Nếu tổn thương tiến triển kéo dài thì có thể thấy xuất hiện kèm theo những dải xơ kéo các bộ phận xung quanh như khí quản, rốn phổi và làm hẹp vùng đỉnh phổi. Nếu được điều trị tốt, các tổn thương sẽ thu hẹp dần và biến thành các nốt vôi hoá. Các hình này thường khu trú ở vùng đỉnh và thường có ở hai bên.

Một dạng của thể lao này là u lao (tuberculome) là một hình mờ tròn đơn độc, bờ nhẵn, đường kính thường lớn hơn 2cm. Điều trị nội khoa ít kết quả và có thể phát triển trở thành lao hang.

#### 5.2.2. Lao xơ hang

Nếu lao nốt tiến triển xấu, tổn thương lao có thể biến thành hang do quá trình bã đậu hoá. Các tổ chức xơ phát triển nhiều hơn phối hợp với các tổn thương lao và hang lao tạo thành lao xơ hang (Hình 35).

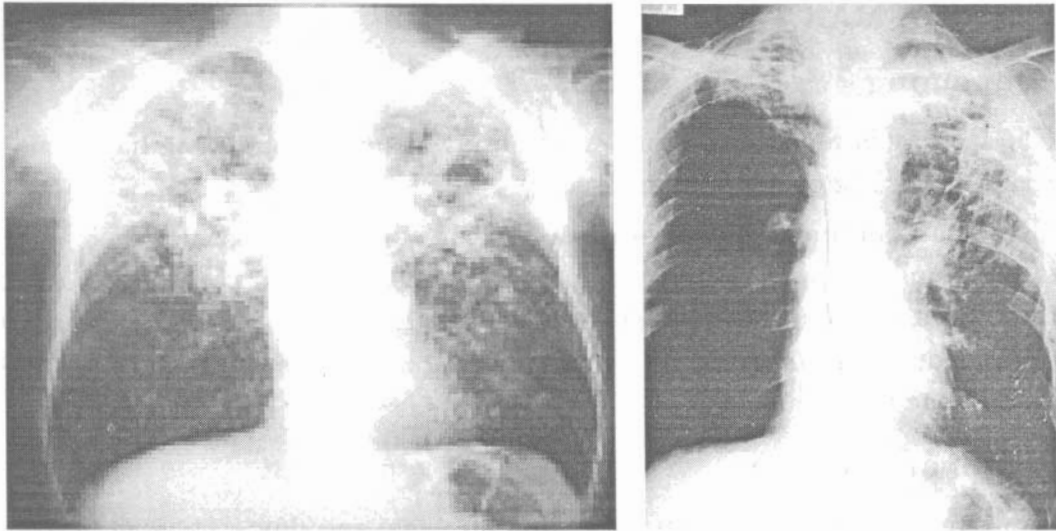
#### 5.2.3. Lao xơ

Tổn thương chủ yếu là các dải xơ phát triển mạnh. Tổn thương này có thể cùng với các tổn thương lao khu trú một vùng phổi (thường là phía trên tưong phổi, có thể lan xuống phía dưới). Do tổ chức xơ phát triển mạnh nên có thể thấy:

- Hình co kéo vào các tổ chức bên cạnh tổn thương: khí, phế quản, cơ hoành.
- Hình lồng ngực bên tổn thương bị co hẹp lại và diện tích phổi bị thu nhỏ.

– Hình quá sáng phần phổi lành do thở bù. Hình lao xơ ít thay đổi qua những lần chụp khác nhau.

Các tổn thương lao thường có đặc điểm: ở cả hai phổi, tập trung ở đỉnh nhiều hơn ở đáy phổi, nhiều "lúa tuối" tổn thương, có thể có vôi hoá, có thể có hạch to.



Hình 34. Lao phổi mạn tính

*Ngoài các thể lao phổi trên* còn có thể gặp:

- Viêm phổi do lao tạo thành hình mờ cả một thùy.
- Tràn dịch màng phổi có thể kèm theo tổn thương lao các loại.
- Di chứng: tiến triển bình thường là vôi hoá, những tổn thương hình nốt ở hai đỉnh phổi thường tiến triển tới thành sẹo, co kéo vào hai thùy trên với hình dướng cao của hai rốn phổi và hình dải đậm nối giữa xương đòn và rốn phổi. Vùng hai đỉnh phổi có thể có những nốt vôi hoá nhỏ là dấu hiệu gợi ý tới lao phổi.

## TỰ LƯỢNG GIÁ

Trả lời ngắn gọn các câu sau

1. Ba tổn thương bệnh lý cần phân biệt với lao kê là:

- .....
- .....
- .....

2. Hai tổn thương bệnh lý cần chẩn đoán phân biệt với lao thâm nhiễm là:

- .....
- .....





3. Ba hậu quả do phát triển xơ trong lao xơ là:

- .....
- .....
- .....

**Chọn ý đúng nhất ở các câu sau**

4. Hình ảnh nào sau đây là hình ảnh của lao sơ nhiễm:

- A. Phức hợp nguyên thủy
- B. Đám mờ thâm nhiễm
- C. Hình ảnh xơ hoá phổi
- D. Những đám vôi hoá phổi

5. Hình ảnh nào sau đây có ở phức hợp nguyên thủy lao sơ nhiễm:

- A. Ổ viêm sơ nhiễm vùng dưới phổi
- B. Hình dày màng phổi
- C. Hình nang chứa khí
- D. Hình mờ vùng hạ đòn

6. Hình ảnh nào sau đây không phải là hình ảnh lao sơ nhiễm:

- A. Phức hợp nguyên thủy
- B. Sưng to hạch rốn phổi một bên
- C. Sưng to hạch rốn phổi hai bên
- D. Nhiều hình mờ nhỏ như hạt kê

7. Vùng nào sau đây của phổi có các củ lao kê dày đặc nhất:

- A. Vùng trên phổi
- B. Vùng giữa phổi
- C. Vùng dưới phổi
- D. Vùng rìa phổi

8. Vùng nào sau đây của phổi có các củ lao kê kích thước lớn nhất:

- A. Vùng trên phổi
- B. Vùng giữa phổi
- C. Vùng dưới phổi
- D. Vùng rìa phổi



## HÌNH ẢNH XQUANG U PHỔI

### MỤC TIÊU

1. Mô tả được hình ảnh Xquang của khối u phế quản – phổi ác tính nguyên phát.
2. Trình bày được phân loại và giai đoạn của khối u phế quản – phổi ác tính nguyên phát.
3. Mô tả được hình ảnh Xquang của khối u phổi ác tính thứ phát.

### 1. ĐẠI CƯƠNG

Ung thư phế quản phổi là một bệnh tương đối phổ biến chiếm gần 10% trong tổng số ung thư và hầu như không có triệu chứng lâm sàng lúc đầu.

*Nguyên nhân:*

Hiện nay chưa khẳng định, nhưng người ta nghĩ nhiều đến những yếu tố có nguy cơ cao như là:

- Chấn thương lồng ngực.
- Các loại khí, bụi, hắc ín.
- Khói thuốc lá.

*Triệu chứng lâm sàng:*

Khoảng 50% các trường hợp không có triệu chứng lâm sàng.

Các trường hợp khác nếu có là các triệu chứng: mệt mỏi, đau ngực, ho khạc ra ít máu, có thể thỉnh thoảng có sốt 38<sup>0</sup>C, tốc độ máu lắng tăng.

### 2. HÌNH ẢNH XQUANG

#### 2.1. Ung thư phế quản – phổi nguyên phát, được chia ra làm hai loại

- Ung thư trung tâm.
- Ung thư ngoại vi.

##### 2.1.1. Thể trung tâm

Xuất phát từ một phế quản lớn, (thùy phổi hoặc phế quản gốc). Hình ảnh Xquang có nhiều dấu hiệu khác nhau.





Ung thư phế quản



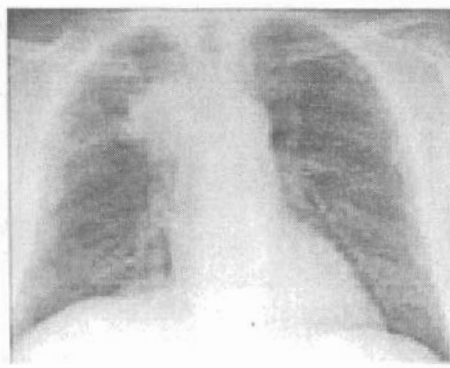
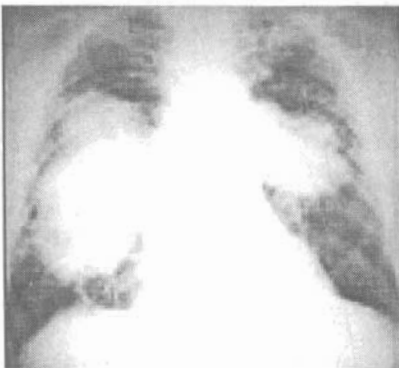Ung thư các phế  
quản lớn



Ung thư ở đỉnh phổi  
nhỏ ở rốn phổi

**Hình 36. Ung thư thể trung tâm**

Có thể là một hình mờ một vùng ở rốn phổi trên phim chụp phổi thẳng. Chụp nghiêng sẽ thấy hình giãn phế bào do tắc phế quản không hoàn toàn. Nhưng phổ biến hơn là một hình xẹp phổi biểu hiện bằng hình đặc phổi có co kéo, hình đặc này có thể chiếm toàn bộ một phổi, hoặc một thùy, hoặc là dấu hiệu tiếp theo giãn phế bào do tắc phế quản vì giãn phế bào tạm thời thôi (Hình 36 và 37).




**Hình 37. Ung thư phế quản lớn thể trung tâm**

Có khi ung thư phế quản phổi phát hiện như một bệnh phổi nhiễm khuẩn đoạn dưới chỗ tắc phế quản, khi ấy có thể biến thành áp xe phổi.

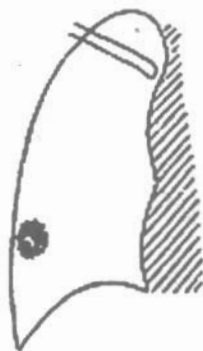### 2.1.2. Thể ngoại vi

– Hình Xquang là một hình tròn lớn hoặc nhỏ ở giữa trường phổi, nhưng có thể có những chân như "càng cua", làm ta nghĩ ngay đến ung thư. Hình thái ung thư không thay đổi qua các thì hô hấp, điều đó biểu hiện tính chất rắn của ung thư. Những ung thư phế quản nhỏ có thể ở quanh rốn phổi, bờ sẽ nhám hơn.

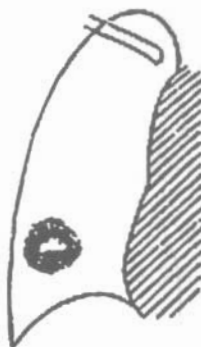– Trong nhiều trường hợp, có thể thấy những hình hang ung thư, có thể lầm với hang lao hoặc áp xe phổi. Một hình hang ở phổi của một người già không rõ căn nguyên làm ta nghĩ đến khả năng ung thư (Hình 38 và 39).



– Thể ung thư có hang này thường biểu hiện bằng hốc đơn độc, bờ mỏng, bờ trong lõm, có thể có mức dịch cao hơn mức dịch các hang lao, gần giống một hốc của áp xe phổi, nhưng bờ trong của áp xe thường đều đặn hơn.

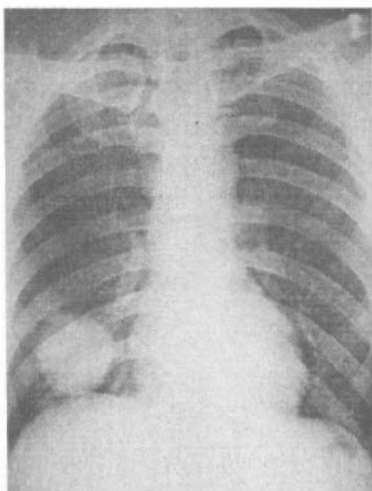


Ung thư phế quản nhỏ ngoại vi

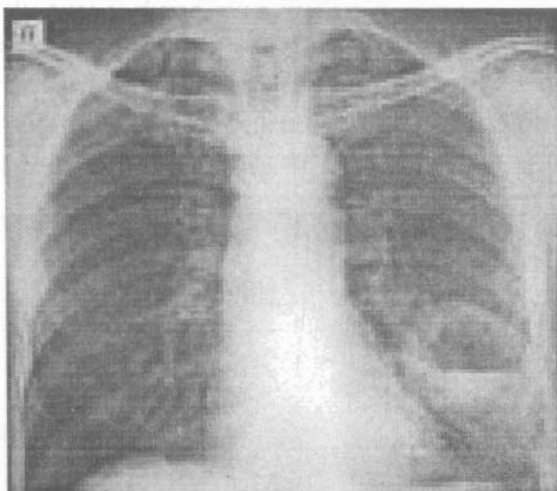


Ung thư phế quản thành hang

Hình 38. Ung thư thể ngoại vi



a)



b)

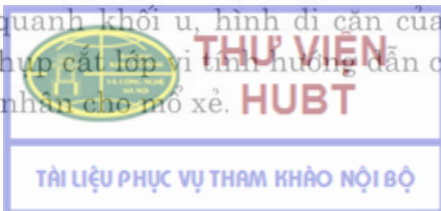
Hình 39

a) Ung thư thể ngoại vi; b) Ung thư thể ngoại vi hoại tử giống như một áp xe

**Tóm lại** những yếu tố định bệnh nghi đến ung thư là một hình hang không đều, bờ trong nhám nhỏ, vỏ đặc, cứng; có khi kèm hạch to và xung quanh rốn phổi sáng bình thường.

Nhìn chung cả hai thể trên nếu thấy hình mờ có đậm độ dịch, đường kính trên 3cm, nếu thể tích tăng nhanh phải nghi đến khối u ác tính.

Chụp cắt lớp vi tính rất có giá trị chẩn đoán đối với cả hai thể. Nó cho thấy được sự phát triển xuyên qua phế quản của khối u thể trung tâm nằm trong lòng phế quản. U này được phát hiện qua soi phế quản. Chụp cắt lớp vi tính cho thấy rõ sự lan tỏa bạch huyết quanh khối u, hình di căn của các hạch rốn phổi, sự lan truyền tới màng phổi. Chụp cắt lớp vi tính hướng dẫn chọc dò sinh thiết và nhất là cho phép lựa chọn bệnh nhân cho mổ xẻ.



### **2.1.3. Phân loại và phân giai đoạn của ung thư phế quản**

#### *Phân loại theo TNM*

\* T (Tumeur) Phát triển khối u tại chỗ.

T1 – Khối u có kích thước dưới 3cm không thâm nhiễm lá tạng màng phổi.

T2 – Khối u có kích thước trên 3cm hoặc bất kỳ ở kích thước nào nhưng có thâm nhiễm vào lá tạng màng phổi.

T3 – Khối u có thâm nhiễm vào thành ngực, hoặc cơ hoành, trung thất, không thâm nhiễm vào tim và các mạch máu lớn.

T4 – Khối u thâm nhiễm vào tim và các mạch máu lớn, vào khí quản, thực quản, màng phổi gây tràn dịch, tràn máu màng phổi.

\* N (Node) Hạch vùng

No – Không có hạch di căn.

N1 – Di căn hoặc xâm lấn trực tiếp vào hạch cạnh phế quản, hạch rốn phổi một hoặc hai bên.

N2 – Có hạch trung thất di căn cùng bên.

N3 – Có hạch trung thất hoặc hạch rốn phổi di căn đối bên. Có hạch di căn xa: hạch dưới đòn, hạch cổ.

\* M (Métastase) Di căn

Mo – Không có di căn.

M1 – Có di căn vào các tạng hoặc hạch xa.

#### *Phân giai đoạn của ung thư phế quản*

Giai đoạn 0 ung thư tại chỗ.

Giai đoạn 1 không có thâm nhiễm ung thư vào hạch, khối u T1 hoặc T2.

Giai đoạn hai khối u T1 hoặc T2 với thâm nhiễm hạch cạnh phế quản, trong rốn phổi cùng bên.

Giai đoạn 3A khối u T1 hoặc T2 có xâm nhiễm hạch trung thất cùng bên.

Giai đoạn 3B khối u T1, T2 hoặc T3 có hạch di căn xa 9 hạch cổ, trên đòn trung thất hoặc rốn phổi bên đối diện.

Khối u T4 có hoặc không có hạch trung thất và hạch rốn phổi.

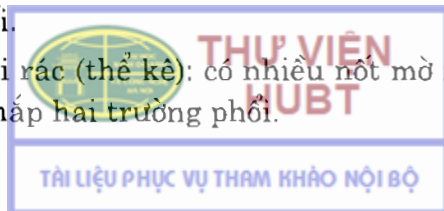Giai đoạn 4 tất cả các u phổi có di căn xa (M1).

## **2.2. Khối u ác tính thứ phát**

Có ba thể:

– Hình mờ tròn duy nhất hoặc nhiều hình (thể thả bóng) có kích thước khác nhau tập trung nhiều ở đáy phổi.

– Hình mờ nốt nhỏ rải rác (thể kê): có nhiều nốt mờ nhỏ bờ rõ (xem hội chứng kê) như những hạt kê ở khắp hai trường phổi.



– Viêm bạch mạch di căn (thể lưới): phù nề với hình bè lưới từ rốn phổi toả ra, các mạch máu mờ, có các đường Kerley.

Chụp cắt lớp vi tính thường thấy các nốt mà trên phim chụp Xquang thường quy không thấy. Chỉ định chụp cắt lớp vi tính là: đánh giá tổng quát ban đầu của ung thư nguyên phát và theo dõi ung thư trong quá trình điều trị.

### 3. U PHỔI LÀNH TÍNH

Rất hiếm. Cần biết rằng một hình mờ tròn trên trường phổi, chứa hình vôi hoá trên thực tế thường là u lành tính.

### TỰ LƯỢNG GIÁ

**Trả lời ngắn gọn các câu sau**

1. Hai loại u phổi nguyên phát là:

– .....  
– .....

2. Ba cơ sở phân loại ung thư phế quản là:

– .....  
– .....  
– .....

3. Ba thể khối u ác tính thứ phát là:

– .....  
– .....  
– .....

**Chọn ý đúng nhất ở các câu sau**

4. Hình ảnh nào là hình ảnh của ung phế quản phổi nguyên phát thể trung tâm:

- A. Hình mờ ranh giới rõ vùng rốn phổi
- B. Hình mờ nhạt vùng đỉnh phổi
- C. Hình mờ ranh giới rõ ở giữa phổi
- D. Hình mờ nhạt ở cạnh tim

5. Ung phế quản phổi nguyên phát thể trung tâm có đặc điểm:

- A. Khối mờ đậm ranh giới không rõ
- B. Khối mờ đậm ranh giới rõ
- C. Khối mờ nhạt
- D. Khối mờ không đồng đều



6. Hình ảnh nào là hình ảnh của ung phế quản phổi nguyên phát thể ngoại vi:
- A. Hình mờ ranh giới rõ vùng rốn phổi
  - B. Hình mờ nhạt vùng đỉnh phổi
  - C. Hình mờ ranh giới rõ ở giữa phổi
  - D. Hình mờ nhạt ở cạnh tim
7. Ung phế quản phổi nguyên phát thể ngoại vi có đặc điểm:
- A. Khối mờ đậm ranh giới không rõ
  - B. Khối mờ nhạt
  - C. Khối mờ đậm ranh giới rõ, có thể có chân
  - D. Khối mờ không đồng đều
8. Đặc điểm nào sau đây thuộc giai đoạn I của ung thư phế quản
- A. Khối u có kích thước dưới 3cm
  - B. Có thâm nhiễm hạch cạnh phế quản
  - C. Có xâm nhiễm hạch trung thất cùng bên
  - D. Có tràn máu phổi

## HÌNH ẢNH XQUANG SUY TIM VÀ TRÀN DỊCH MÀNG NGOÀI TIM

### MỤC TIÊU

1. Mô tả được hình ảnh Xquang của suy tim.
2. Mô tả được hình ảnh Xquang của tràn dịch màng ngoài tim.

## 1. SUY TIM

### 1.1. Đại cương

Trong các bệnh lý về tim, khi chưa có suy tim trên Xquang ta cũng có thể phát hiện dấu hiệu giãn các buồng tim. Như vậy, hiện các triệu chứng Xquang nói nên tình trạng giãn các buồng tim không nhất thiết đồng nghĩa với khái niệm suy tim. Ngoài ra, cũng không có tỷ lệ nhất định giữa sự giãn các buồng tim và mức độ nặng nhẹ của bệnh. Tuy nhiên, việc các buồng tim bị giãn là con đường rất gần đến suy tim, như vậy một bệnh nhân suy tim ngoài các kết quả thăm dò khác thì kết quả của thăm khám Xquang là sự thay đổi nhiều về hình dáng tim trên phim Xquang.

### 1.2. Hình ảnh Xquang

Hình ảnh Xquang có nhiều biểu hiện khác nhau tùy theo bệnh là suy tim trái, suy tim phải hay suy tim toàn bộ.

#### 1.2.1. Hình ảnh Xquang của suy tim trái

Khi suy tim trái buồng thất trái giãn nhiều, có hiện tượng tăng gánh ở tiểu tuần hoàn, như vậy sẽ có những thay đổi nhĩ trái, động mạch phổi và hiện tượng ứ máu phổi, do đó có những hình ảnh Xquang như sau:

Trên phim thẳng thấy; thất trái giãn nhiều làm cho cung dưới trái phồng to, mỏm tim chực sâu xuống dưới. Cung giữa trái to nhẹ do hiện tượng ứ máu phía trên thất trái gây giãn nhĩ trái và động mạch phổi phải và trái. Phổi hai bên mờ nhất là rốn phổi, có thể gặp hình ảnh đường Kerley (phù các tổ chức kẽ của hệ thống bạch huyết).

Trên phim nghiêng trái; do thất trái giãn to nên làm mờ hầu như toàn bộ phần dưới khoảng sáng sau tim và có thể đẩy thực quản ra sau.





Trên phim OAG: thấy mất khoảng sáng sau tim, thậm trí bóng tim đè lên cả phần cột sống.

### 1.2.2. Hình ảnh Xquang của suy tim phải

Khi suy tim phải buồng thất phải giãn nhiều, hình ảnh trên phim tương đối đa dạng.

Phim chụp tim phổi thẳng: thấy có thay đổi cả ở bờ trái và bờ phải của tim làm tăng đường kính ngang của tim.

+ Cung dưới phải: nếu thất phải phát triển lên trên và qua phải sẽ đẩy nhĩ phải ra sau và làm dài, phồng cung dưới phải, giống như bờ của một nhĩ phải to, điểm D' bị đẩy ra ngoài, do đó cung dưới phải cắt cơ hoành một góc tù và làm mờ góc tâm hoành. Ngoài ra, nhĩ phải cũng to càng làm dài và phồng cung dưới phải làm cho điểm D nâng cao, kết quả đường kính D D'.

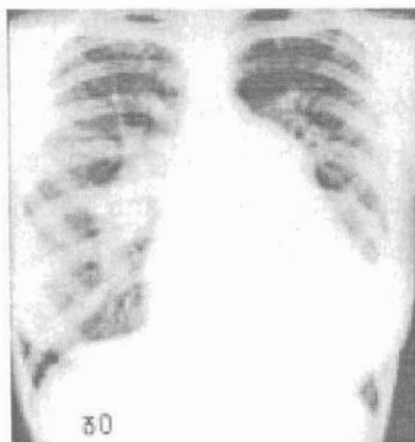
+ Cung dưới trái: nếu thất phải phát triển qua trái, sẽ đẩy thất trái ra ngoài và qua bên trái về phía sau; do đó toàn bộ cung dưới trái phồng ra giống như một hình thất trái to, nhưng mỏm tim bị đẩy lên cao, điểm này khác hẳn trường hợp thất trái giãn trong suy tim trái.

Phim nghiêng có uống barrit: thấy giãn chóp động mạch phổi, hình chóp thấy ngay dưới hình cung động mạch chủ (đoạn lên).

Phim OAD 30° nhĩ phải phồng ra phía sau, làm mờ khoảng sáng sau tim, nhĩ phải có thể đẩy thực quản qua một bên.

### 1.2.3. Suy tim toàn bộ

Suy tim toàn bộ về mặt lâm sàng là triệu chứng của suy tim phải ở mức độ nặng. Nhưng về mặt Xquang suy tim toàn bộ là sự phối hợp hình ảnh của suy tim trái và suy tim phải (Hình 40).



Hình 40. Suy tim toàn bộ

Các tư thế khác như nghiêng, chếch đều mất khoảng sáng sau và trước tim, phản ánh hình ảnh giãn của tất cả các buồng tim.

## 2. TRÀN DỊCH MÀNG NGOÀI TIM

Nếu lượng dịch ít khó phát hiện trên Xquang. Khi lượng dịch trên 300ml mới có triệu chứng Xquang, nhưng trong khi đó lượng dịch dưới 300ml được phát hiện bằng siêu âm tim một cách dễ dàng.

Trước một bệnh nhân nghi tràn dịch màng ngoài tim nếu sử dụng Xquang để chẩn đoán thì phải phối hợp cả chiếu Xquang và chụp Xquang.

Chiếu Xquang thấy tim hầu như đứng im hoặc đập rất yếu. Xoay bệnh nhân theo các hướng thấy hướng nào tim cũng to, hướng thẳng thấy tim to bè ra, tròn, cuống tim ngắn lại.

Trên phim chụp tim phổi thẳng thấy:

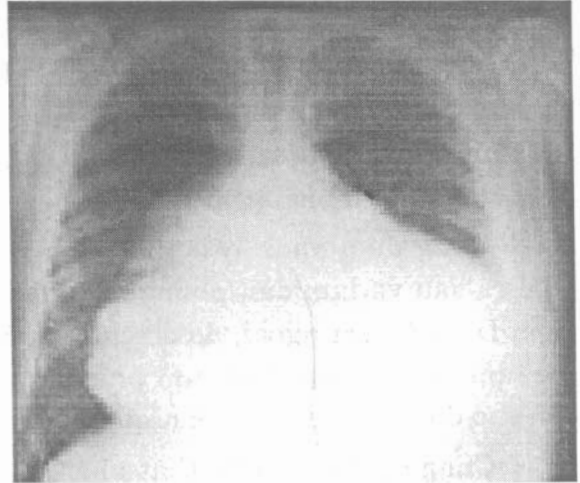
- Tim to bè ra cả hai bên, cuống tim ngắn lại trông tim hư hình tròn, bờ rõ (vì màng ngoài tim không di động), bờ tim không lồi lõm.
- Có thể thấy hình ảnh đôi bờ, giữa hai bờ là lớp dịch (Hình 41).
- Phổi có thể có dấu hiệu ứ huyết, thường kèm theo dấu hiệu tràn dịch màng phổi và rãnh liên thùy.

Trên phim chụp tim phổi nghiêng hoặc chếch thấy:

- Hình tim gần như tròn, góc tâm hoành thường nhọn, nhưng nếu dịch nhiều thì bờ không rõ rệt, góc tâm hoành không nhọn sắc nữa. Bóng tim hình tam giác mà vùng giữa đậm hơn vùng ngoại vi.

*Tóm lại có ba dấu hiệu đặc biệt chú ý là:*

- Nhìn thấy tim cử động rất yếu hoặc không cử động.
- Thường kèm theo tràn dịch màng phổi và rãnh liên thùy, có thể có ứ huyết phổi.
- Thay đổi hình tim qua các lần khám.



Hình 41. Tràn dịch màng ngoài tim

## TỰ LƯỢNG GIÁ

Hoàn chỉnh các câu sau

1. Năm dấu hiệu của tràn dịch màng ngoài tim là:

- .....
- .....



THƯ VIỆN  
HUBT

TÀI LIỆU PHỤC VỤ THAM KHẢO NỘI BỘ

– Cường tim ngắn lại

– .....

– .....

2. Sáu đặc điểm Xquang của suy tim toàn bộ là:

– .....

– .....

– Rốn phổi rộng và mờ, có những nốt mờ như hạt kê ở hai trường phổi

– .....

– .....

**Chọn ý đúng nhất ở các câu sau**

3. Hình ảnh nào sau đây có trong suy tim trái trên phim tim phổi thẳng:

A. Mỏm tim bị đẩy lên cao

B. Cung dưới trái phồng

C. Cung dưới phải phồng

D. Cung trên trái phồng

4. Hình ảnh nào sau đây có trong suy tim trái trên phim tim phổi nghiêng:

A. Mờ phần trên khoảng sáng sau tim

B. Mờ phần dưới khoảng sáng sau tim

C. Mất phần trên khoảng sáng trước tim

D. Mất phần dưới khoảng sáng trước tim

5. Hình ảnh nào sau đây có trong suy tim trái trên phim tim OAG:

A. Còn khoảng sáng sau tim

B. Bóng tim đè lên cột sống

C. Mất phần dưới khoảng sáng sau tim

D. Mất phần trên khoảng sáng sau tim

6. Hình ảnh nào sau đây có trong suy tim phải trên phim tim phổi thẳng:

A. Cung dưới trái lõm

B. Mỏm tim chúc xuống

C. Cung dưới trái phồng

D. Điểm D' bị kéo vào trong

7. Hình ảnh nào sau đây không phải của suy tim toàn bộ:

A. Động mạch phổi giãn

B. Phổi hai bên sáng

C. Rốn phổi rộng và mờ

D. Góc tâm hoành tù



## HÌNH ẢNH XQUANG HỢP HỞ VAN HAI LÁ

### MỤC TIÊU

Mô tả được hình ảnh Xquang của bệnh hẹp van hai lá đơn thuần, bệnh hở van hai lá, bệnh hẹp hở van hai lá phối hợp.

## 1. BỆNH HỢP VAN HAI LÁ ĐƠN THUẦN

### 1.1. Đại cương

Hẹp van hai lá mắc phải là biến chứng muộn của bệnh thấp khớp cấp, hay xảy ra ở nữ từ 15 đến 30 tuổi sau thấp khớp cấp.

Hẹp van hai lá đơn thuần thường kết hợp với tổn thương các mép van, các van xơ dày đôi khi vôi hoá, các mép van dính lại.

Hẹp van hai lá gây tăng áp lực tiểu tuần hoàn.

*Lâm sàng*

- Bệnh nhân thường hồi hộp đánh trống ngực.
- Khó thở, lúc đầu khó thở khi gắng sức sau khó thở thường xuyên, mức độ khó thở đánh giá mức độ hẹp nhiều hay ít của van.
- Nghe thấy tiếng thổi tiên tâm thu và tiếng rung tâm trương ở mỏm tim.
- Tiếng  $T_1$  thanh,  $T_2$  mạnh và tách đôi.

### 1.2. Hình ảnh Xquang (Hình 42 và 43)

#### 1.2.1. Phim tim phổi thẳng

Ở phổi thường thấy hình ứ huyết phổi làm cho rốn phổi rộng ra với các hình mờ nhỏ từ rốn phổi lan ra giống như lao kê hay phế quản phế viêm.

Đối với tim:

Cung giữa trái thay đổi sớm nhất gồm hai phần:

- Nửa trên là chóp động mạch phổi.
- Nửa dưới là tiểu nhĩ trái.

Do đó điểm G hạ thấp hơn bình thường, G cố gắng lại, có thể nói bờ trái tạo thành hình bốn cung (bình thường chỉ có ba cung).



Ở phía trên nhĩ trái đẩy trục ba khí phế quản và làm cho phế quản gốc trái nằm ngang.

Cung dưới phải cũng có sự thay đổi do hậu quả của to nhĩ phải, đầu tiên nó tạo thành hình mờ tròn trong bóng tim và khi đó ta thấy cung dưới phải có hình hai vòng cung, vòng ngoài là nhĩ phải, vòng trong là nhĩ trái.

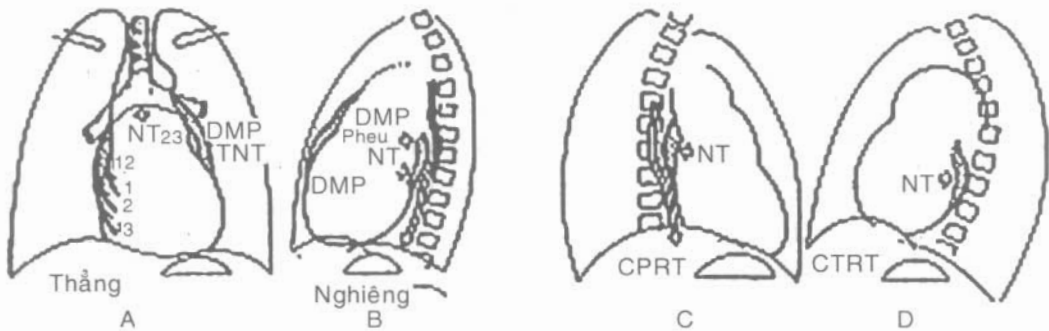
Khi nhĩ trái to nhiều vượt hẳn ra ngoài hai vòng cung đổi chỗ cho nhau, vòng ngoài là của nhĩ trái, vòng trong là của nhĩ phải

### 1.2.2. Phim tim nghiêng có uống barrit

Thực quản bị đè ép ở 1/3 dưới và thường bị đẩy qua phải.

### 1.2.3. Phim OAD

Nhĩ trái to che khoảng sáng sau tim, ở phần trên đụng đến cột sống hoặc chồng lên ít hoặc nhiều.



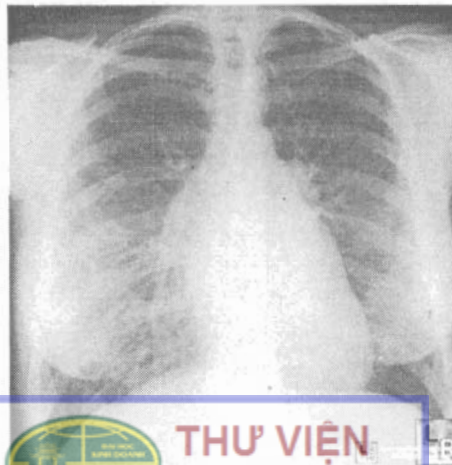
Hình 42. Sơ đồ tim hẹp hai lá đơn thuần

A. Tư thế thẳng: ba mức độ phát triển khác nhau của nhĩ trái. Lồi của tiểu nhĩ trái có thể vượt hình lồi của động mạch phổi để tạo thành hình hai bướu, phình nhĩ trái làm trục ba khí phế quản mở rộng phế quản gốc trái nằm ngang.

B. Tư thế nghiêng trái: đẩy phần trên của khoảng sáng sau tim và đẩy thực quản (dấu hiệu sớm).

C. Chếch phải ra trước (CPRT): đè đẩy thực quản có thuốc cản quang (dấu hiệu sớm).

D. Chếch trái ra trước (CTR): phì đại nhĩ trái không thấy rõ.



Hình 43. Hẹp hai lá đơn thuần

## 2. HỞ VAN HAI LÁ ĐƠN THUẦN

### 2.1. Nguyên nhân

Nguyên nhân do thấp thường phối hợp với hẹp 90%, các van dày và co rút, tổn thương các cơ quan dưới và làm cho các lá đóng không khít ở thì tâm thu.

Nguyên nhân thoái hoá và loạn sản tự phát: biểu hiện bằng kéo dài hay đứt dây chằng hoặc có thể phối hợp hay do giãn to van. Đó là hình ảnh thoái hoá nhầy hay xơ chun ở người già.

Nguyên nhân Osler chủ yếu gây đứt các dây chằng, ít khi có thủng van, thường có nù sùi.

Nguyên nhân do thiếu máu: thường là đứt trụ cột, hay nhồi máu.

Nguyên nhân khác: vôi hoá mép van, đứt ngẫu nhiên, tổn thương loạn dưỡng kéo dài.

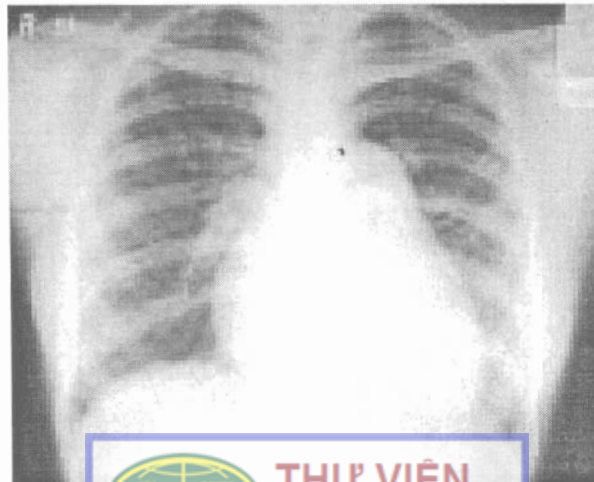
### 2.2. Hình ảnh Xquang

Biểu hiện bởi giãn nhĩ trái phối hợp với phì đại thất trái (phì đại thất trái thấy rõ ở tư thế thẳng và chéch trước trái). Thăm khám dưới màng tăng sáng ở tư thế chéch trước phải có thuốc cản quang ở thực quản thấy nhĩ trái giãn ở thì tâm thu.

Trên phim chụp thẳng cung dưới trái nổi và kéo dài, mỏm tim nằm dưới cơ hoành, chụp nghiêng dưới sau nổi chèn ép vào thực quản và làm mất khoảng sáng sau tim.

## 3. HẸP, HỞ VAN HAI LÁ PHỐI HỢP

Hình Xquang là hình tổng hợp của hẹp và hở van hai lá, hình tim to toàn bộ mà chủ yếu là nhĩ trái và thất phải nên đường kính ngang và dọc của tim đều tăng. Mỏm tim nằm trên cơ hoành và tiến sát tới thành ngực trái (Hình 44).



Hình 44. Hẹp, hở van hai lá

THƯ VIỆN  
HUBT

Trên phim nghiêng thực quản có thuốc cản quang, thực quản bị chèn ép, bị đẩy ra sau trên đoạn rộng tới sát cơ hoành. Khoảng sáng trước và sau tim mất.

## TỰ LƯỢNG GIÁ

**Trả lời ngắn gọn các câu sau**

1. Hai phần của cung giữa trái trên phim hẹp hai lá đơn thuần là:

.....  
.....

2. Hai vòng cung của cung dưới phải trên phim hẹp hai lá đơn thuần là:

.....  
.....

**Chọn ý đúng nhất ở các câu sau**

3. Cung tim nào mới xuất hiện khi bị hẹp hai lá:

- A. Cung nhĩ phải
- B. Cung thất trái
- C. Cung tiểu nhĩ trái
- D. Cung động mạch phổi

4. Phần nào của tim đè ép thực quản 1/3 dưới ở tim hẹp hai lá:

- A. Nhĩ phải
- B. Nhĩ trái
- C. Thất phải
- D. Thất trái

5. Hình hẹp hai lá cung dưới phải có hình hai cung do:

- A. Nhĩ phải to
- B. Thất phải to
- C. Thất trái to
- D. Nhĩ trái to

6. Hình ảnh nào sau đây không thấy ở hở hai lá đơn thuần:

- A. Cung dưới trái nổi
- B. Cung dưới trái kéo dài
- C. Mỏm tim bị đẩy lên cao
- D. Cung dưới sau nổi

7. Hình ảnh nào sau đây thấy ở hở hai lá đơn thuần:

- A. Cung dưới trái nổi
- B. Cung dưới trái kéo dài
- C. Cung dưới sau nổi
- D. Mỏm tim bị đẩy xuống thấp



# HÌNH ẢNH XQUANG MỘT SỐ BỆNH TIM BẨM SINH

## MỤC TIÊU

1. Trình bày được hình ảnh Xquang của bệnh thông liên nhĩ, thông liên thất, còn ống động mạch.
2. Trình bày được hình ảnh Xquang của tứ chứng fallot.

## 1. ĐẠI CƯƠNG

Xquang chẩn đoán tim bẩm sinh có nhiều tiến bộ trong những năm gần đây nhờ những tiến bộ kỹ thuật quan trọng như: thông tim, đo áp lực buồng tim, chụp cắt lớp vi tính. Việc chẩn đoán Xquang các bệnh tim bẩm sinh ngày càng quan trọng, vì điều đó có tác dụng lớn trong việc chỉ định phẫu thuật và phương pháp phẫu thuật để điều trị các bệnh tim bẩm sinh.

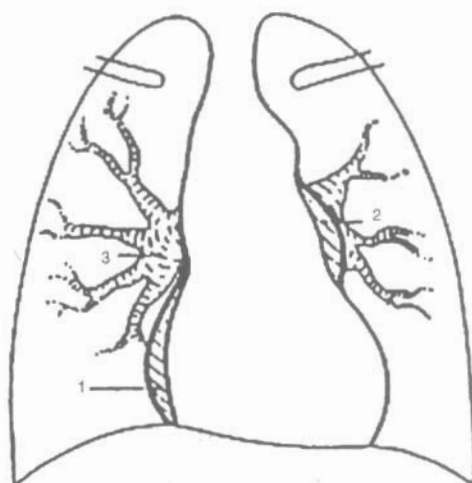
## 2. HÌNH ẢNH XQUANG CÁC BỆNH TIM BẨM SINH

### 2.1. Thông liên nhĩ (CIA)

Là một bệnh tim tiên thiên hay gặp nhất, thường bệnh nhân chịu đựng được nên đôi khi phát hiện muộn.

Bệnh gây nên dòng chảy trái phải, do đó làm tăng thể tích tim phải và tăng lưu lượng máu động mạch phổi. Nếu lỗ thông to, trên Xquang thấy hình tim với nhĩ phải, thất phải to và động mạch phổi giãn (Hình 45).

Trên phim chụp thẳng: có hình lồng cung dưới phải (ứng với nhĩ phải) và lồng cung giữa trái (ứng với động mạch phổi giãn. Nếu chỉ



Hình 45. Thông liên nhĩ

1. Đường lối ra của bờ phải; 2. Lối của thân động mạch phổi; 3. Tăng khẩu độ đoạn xuất phổi của các động mạch phổi.



Trong thể đơn độc không cần làm các thăm dò đặc biệt, khi phối hợp với các dị dạng khác, chẩn đoán được tiến hành bằng đưa ống thông từ nhĩ sang phải và thấy trong nhĩ phải giàu oxy hơn so với tĩnh mạch chủ dưới. Chụp mạch có thể biết rõ vị trí lỗ thông và các dị dạng phối hợp, đặc biệt là bất thường tĩnh mạch.

Trong thông liên nhĩ phát hiện muộn các động mạch phổi đoạn gần bị giãn và có thể có vôi hoá ở đó.

## 2.2. Thông liên thất (CIV)

Có luồng thông trái sang phải, nếu lỗ thông nhỏ không có biến dạng hình thể tim.

Lỗ thông lớn bệnh tiến triển có hình tim to với thất trái phì đại (vì phải tăng cường làm việc) và tăng tuần hoàn phổi.

Trên phim chụp thẳng cung dưới trái lồng và kéo dài mỏm tim nằm dưới cơ hoành, đồng thời cũng thấy cung dưới trái lồng (động mạch phổi giãn).

## 2.3. Còn ống động mạch (PCA)

Ống động mạch có ở bào thai và khi đưa trẻ ra đời trong tuần đầu ống sẽ đóng kín lại và biến thành dây chằng động mạch. Trường hợp bệnh lý, ống đó còn tồn tại với mức độ to nhỏ khác nhau lúc đó có sự thông thương giữa động mạch chủ và động mạch phổi, cung lượng động mạch chủ giảm do một phần máu qua ống thông động mạch sang động mạch phổi.

*Hình ảnh Xquang:* nếu ống động mạch to, Bệnh tiến triển thấy hình tim to với phì đại thất phải và thất trái, tăng tưới máu tuần hoàn phổi và hình giãn ra của động mạch phổi.

Trong thông tim dùng ống thông đi từ động mạch đùi ngược dòng lên động mạch chủ qua ống động mạch rồi vào động mạch phổi, thất phải, nhĩ phải, lên tĩnh mạch chủ trên, ống thông tạo thành hình chữ ( $\phi$ ).

## 2.4. Tứ chứng fallot

### 2.4.1. Đại cương

Tứ chứng fallot là bệnh tim bẩm sinh có tím hay gặp nhất, dị tật gồm có:

- Thông liên thất cao.
- Hẹp động mạch phổi.
- Phì đại thất phải.
- Động mạch chủ cuỗi ngựa trên vách liên thất (xuất phát của động mạch chủ cả ở thất phải và thất trái).

Dòng chảy tắt từ phải sang trái qua lỗ thông liên thất vì có hẹp động mạch phổi gây tăng áp lực trong thất phải.

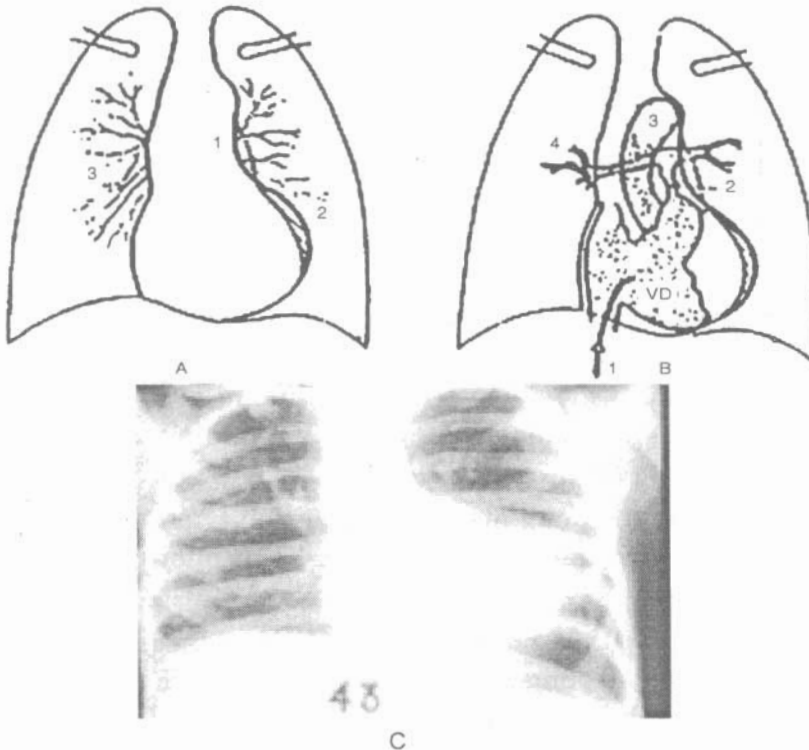
### 2.4.2. Hình ảnh Xquang

Chụp tim thẳng thấy khối tim không to hoặc to ít một bên hoặc hai bên. Dáng tim có hình đặc biệt "hình hia", biểu hiện cung giữa trái lõm vào, mất hẳn cung động mạch phổi, mỏm nhô lên cao.

Bóng rốn phổi bé, trường phổi rất sáng, triệu chứng này mất khi có suy tim toàn bộ (Hình 46).

Phim OAD: eo động mạch phổi giữa bóng tim và bóng các mạch máu lớn thường rất rõ, tâm thất phải thường phồng ra trước nhiều hơn.

Phim OAG: bóng tim thường phồng ra trước nhiều hơn, vượt qua một đường thẳng đi dọc theo động mạch chủ, đoạn lên của động mạch chủ lồi ra phía trước và của số động mạch chủ hình như rộng hơn.



Hình 46. Tứ chứng fallot

A. Phim chụp thẳng: 1. Cung giữa rộng; 2. Phi đại thất phải với mỏm tim nâng cao; 3. Kém tưới máu phổi

B. Chụp mạch tư thể thẳng: 1. Ống thông trong thất phải; 2. Hẹp động mạch phổi; 3. Cản quang đồng thời động mạch chủ; 4. Kém tưới máu phổi

C. Phim chụp Tứ chứng fallot

Chụp buồng tim: quan trọng nhất về chẩn đoán và điều trị. Động mạch chủ đầy thuốc ngay ở những phim đầu (1 đến 2 giây). Trong hẹp động mạch phổi, động mạch phổi ngấm thuốc đồng thời. Các nhánh động mạch phổi ít ngấm thuốc, đôi khi thấy hình hẹp chỗ van ở phổi. Động mạch chủ ngấm thuốc sớm.

## TỰ LƯỢNG GIÁ

Trả lời ngắn gọn các câu sau

1. Bốn dấu hiệu Xquang của thông liên nhĩ trên phim chụp thẳng là:

.....

– Thất phải to (mỏm tim bị đẩy lên cao)

– .....

– .....

2. Năm dấu hiệu Xquang tử chứng Fallot trên phim thẳng là:

– .....

– Mất hẳn cung động mạch phổi

– .....

– Bóng rốn phổi bé

**Chọn ý đúng nhất ở các câu sau**

3. Hình ảnh nào sau đây không thấy trong tứ chứng Fallot:

A. Cung giữa trái lõm

B. Mỏm tim lên cao

C. Rốn phổi rộng ra

D. Trường phổi sáng

4. Hình ảnh nào sau đây thấy trong thông liên thất:

A. Cung dưới trái lõm.

B. Cung giữa trái lõm

C. Mỏm tim nhô lên cao

D. Cung trên phải kéo dài

5. Hình ảnh nào sau đây thấy trong tứ chứng Fallot:

A. Cung giữa trái lõm

B. Mỏm tim xuống thấp

C. Rốn phổi rộng ra

D. Trường phổi hai bên sáng

6. Hình ảnh nào sau đây thấy ở hở hai lá đơn thuần:

A. Cung dưới trái chìm

B. Cung dưới trái co ngắn

C. Mỏm tim bị đẩy lên cao

D. Cung dưới sau nổi

7. Hình ảnh nào sau đây thấy trong thông liên thất:

A. Cung dưới trái lõm

B. Cung giữa trái lõm

C. Mỏm tim nhô lên cao

D. Cung trên phải kéo dài



# HÌNH ẢNH XQUANG BỆNH LÝ THỰC QUẢN

## MỤC TIÊU

1. Trình bày được triệu chứng Xquang của thực quản.
2. Mô tả được hình ảnh Xquang của: u thực quản, các bệnh viêm thực quản, phình to thực quản, túi thừa thực quản, giãn tĩnh mạch thực quản, thoát vị hoành.

## 1. ĐẠI CƯƠNG

### 1.1. Kỹ thuật thăm khám

Kỹ thuật Xquang thường dùng để thăm khám thực quản là chụp thực quản có thuốc cản quang, thuốc cản quang hay được sử dụng nhất là dung dịch treo barit hoặc dịch treo barit kết hợp với khí trong trường hợp chụp thực quản đối quang kép.

Những trường hợp nghi ngờ có thủng thực quản hay chụp thực quản sau khi mổ phải sử dụng thuốc cản quang tan trong nước.

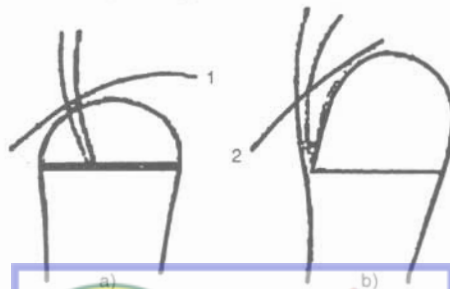
Ngoài ra, một số thăm khám hình ảnh khác có thể áp dụng để thăm khám thực quản: chụp cắt lớp vi tính, siêu âm, nội soi.

### 1.2. Giải phẫu Xquang thực quản bình thường

Thực quản bình thường gồm ba đoạn:

Thực quản cổ khá ngắn.

Thực quản ngực nằm trước cột sống với bờ rõ, nút có hai chỗ lõm ở bờ trước trái do quai động mạch chủ và phế quản gòc đè vào.



Hình 47. Tiếp nối thực quản - dạ dày bình thường  
a) Thẳng, b) Chéo trước phải. 1. Góc hoành; 2. Góc His

Thực quản bụng rất ngắn và được kết thúc bởi tâm vị nằm ở mặt trong của phình vị lớn dạ dày và tạo với phần này một góc nhọn gọi là góc His (Hình 47).

Sau mỗi lần chụp barit trôi qua, lòng thực quản tự khép lại và barit đọng lại giữa các nếp niêm mạc tạo nên 2–3 đường song song đều đặn.

## 2. TRIỆU CHỨNG XQUANG

### 2.1. Rối loạn chức năng thực quản

Chứng rối loạn vận động do sóng thứ cấp hay sóng phản nhu động: các sóng này xuất phát từ phần thấp của thực quản và truyền lên cao, hay gặp trong chứng co thắt tâm vị giai đoạn đầu.

Rối loạn vận động do sóng thứ ba: dọc theo chiều dài bờ thực quản xuất hiện những chỗ lõm nông, nếu nặng sẽ tạo nên sự co thắt nhiều tầng.

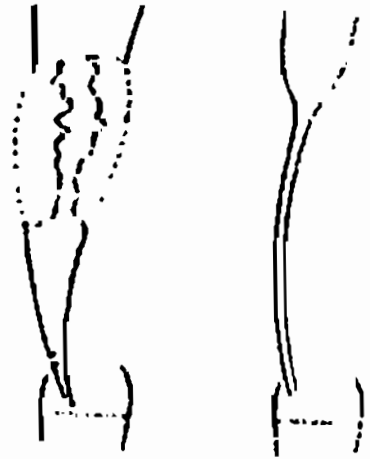
### 2.2. Các tổn thương thực thể

– Hẹp thực quản: là biểu hiện bệnh lý hay gặp nhất (Hình 48).

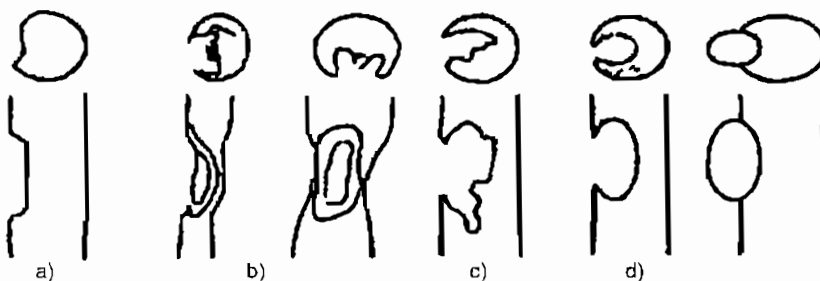
Những hình hẹp ác tính thường lệch trục, bờ không đều vùng nối tiếp giữa phần lành và phần tổn thương dọc đứng. Trong trường hợp hẹp lành tính đoạn hẹp thẳng trục bờ đều đặn tiếp nối giữa phần lành và phần tổn thương chuyển đổi từ từ.

– Hình khuyết (Hình 49):

Hình này do khối u tăng sinh trong lòng thực quản hoặc thực quản bị đè từ ngoài vào. Hình này có thể nằm ở bờ thực quản hoặc ở bề mặt tạo nên những vùng khuyết sáng bờ nham nhở hoặc nhẵn tùy theo nguyên nhân.



**Hình 48. Hẹp thực quản**  
a) Hẹp không đều, lệch trục ung thư;  
b) Hẹp đều thẳng trục: hẹp do bóng



**Hình 49. Các bất thường của bờ và mặt thực quản**

- a) Hình đục khoét nhìn nghiêng (có thể không thấy ở phim thẳng)  
b) Loét thực quản (Hình thấu kính thẳng và nghiêng)  
c) Hình khuyết không đều  
d) Hình khuyết bờ đều (u lành tính); e) Hình khuyết do ngoài đè vào

Hình ổ loét: là hình ổ đọng thuốc lồi lên trên bờ thực quản, thường hay ở vùng 1/3 dưới thực quản do chứng trào ngược dịch vị.

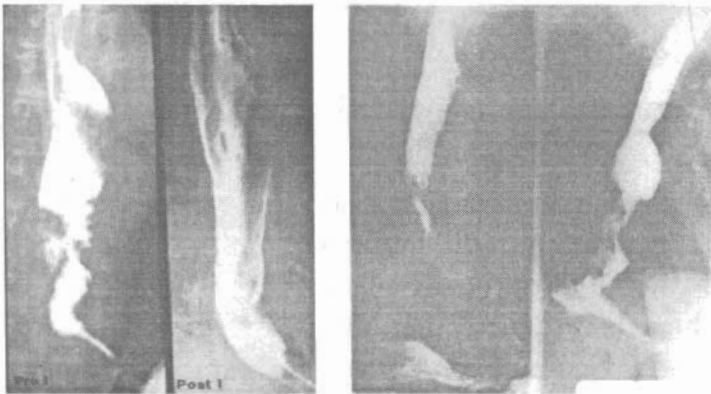
## 2.3. Một số hình ảnh Xquang bệnh lý thực quản

### 2.3.1. Ung thư thực quản

Hiện nay chẩn đoán ung thư thực quản chủ yếu dựa vào nội soi kết hợp với sinh thiết. Xquang thực quản được thực hiện trước khi mổ hoặc khi ống soi không thể đi qua đoạn hẹp. Trong những trường hợp này Xquang thực quản có vai trò xác định vị trí, chiều dài giới hạn trên và dưới của tổn thương, đồng thời đánh giá tình trạng của dạ dày.

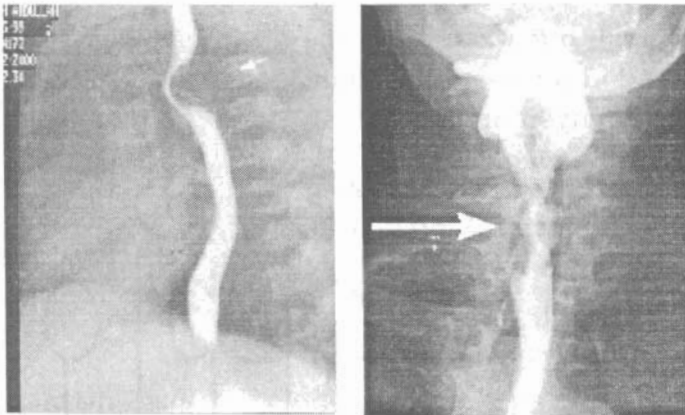
Có ba thể ung thư thực quản, chúng thường phối hợp với nhau:

– Thể thâm nhiễm thể hiện bằng hình hẹp lệch trục, ngoằn ngoèo khúc khuỷu.




Hình 50. Ung thư thực quản thể thâm nhiễm

– Thể u sùi: biểu hiện bằng những hình khuyết mờ không đều; những nụ sùi lớn có thể làm tắc lòng thực quản (Hình 51).



Hình 51. Ung thư thực quản thể sùi

Thể loét sùi: khi các khối u bị hoại tử tạo nên những hình ổ đọng thuốc giữa các hình khuyết. Vì vậy, thể ung thư này biểu hiện một số ổ loét bao quanh bởi một gờ sáng gọi là loét thấu kính.



Ngoài ra, các phương pháp thăm khám khác có thể đánh giá tổn thương ung thư như:

+ Siêu âm nội soi: xác định mức độ thâm nhiễm nông, sâu của tổn thương và tìm kiếm các hạch cạnh thực quản.

+ Nội soi ống soi mềm: chẩn đoán xác định, đánh giá sự thâm nhiễm vào cây khí phế quản.

+ Chụp cắt lớp vi tính: làm bản tổng kết tổn thương hình ảnh, chẩn đoán xác định, chẩn đoán vị trí, đồng thời đánh giá sự thâm nhiễm gần cũng như di căn xa của tổn thương ung thư.

### 2.3.2. Các bệnh viêm thực quản

a) Viêm thực quản do chất ăn da (xút, nước javel, acid...) lúc đầu thực quản bị viêm do bỏng về sau bị hẹp do xơ hoá. Thực quản thường bị hẹp 1/3 dưới, hẹp thẳng trục dài và bờ đều. Thuốc lưu thông qua chỗ hẹp liên tục.

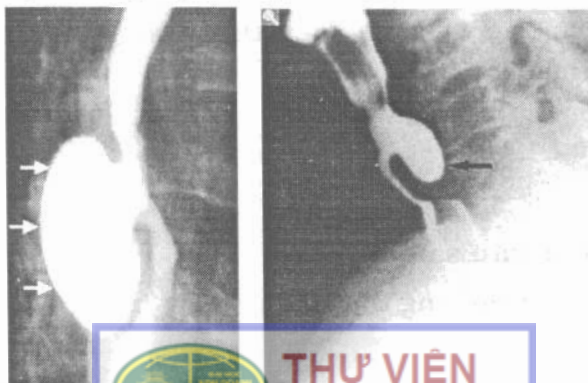b) Viêm thực quản do tia xạ: thường xuất hiện 6 tháng sau khi điều trị bằng tia xạ. Đoạn thực quản về sau bị hẹp do xơ hoá. Đoạn hẹp khu trú ở vùng điều trị tia, đôi khi kèm theo loét.

### 2.3.3. Phình to thực quản hay co thắt tâm vị

Thực quản phình to gấp hai, ba hoặc bốn lần bình thường, dài và gấp khúc sang phải tạo nên khối mờ không đồng đều vùng trung thất phải trên phim chụp ngực. Chụp thực quản có barit thấy thực quản bị hẹp ngay sát tâm vị, thẳng trục, phía trên thực quản co giãn đều. Các dấu hiệu này làm cho thực quản có hình củ cải, hình mũi kiếm. Lưu thông qua tâm vị không liên tục do nó chỉ xảy ra khi trọng lượng của thức ăn và dịch vượt qua một ngưỡng nào đó để thắng được lực co thắt ở tâm vị. Sự lưu thông này giải thích cho triệu chứng không có hoặc rất ít hơi trong dạ dày.

### 2.3.4. Túi thừa thực quản

Hình túi cản quang có cổ dính vào thành thực quản, thường nằm ở 1/3 giữa hoặc ngay trên cơ hoành. Kích thước túi thừa thay đổi to nhỏ khác nhau, có khi rất to nằm ngay trên bờ phải thực quản sát trên cơ hoành (Hình 52).



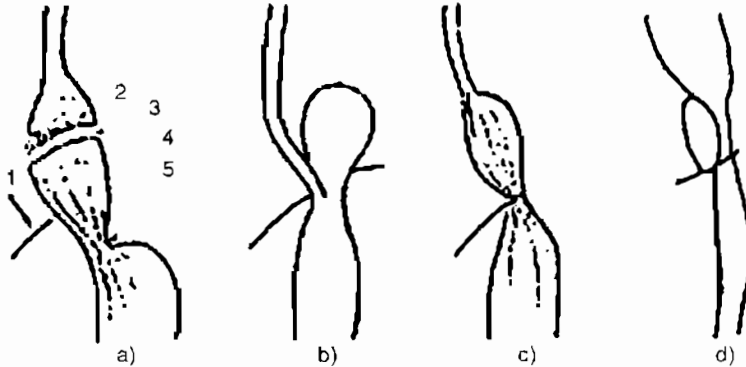
Hình 52. Túi thừa thực quản

### 2.3.5. Giãn tĩnh mạch thực quản

Trong trường hợp tăng áp lực tĩnh mạch cửa, các đám rối tĩnh mạch dưới niêm mạc của thực quản phải đảm bảo chuyển máu của tĩnh mạch cửa về tĩnh mạch chủ do vậy sẽ bị giãn ra tạo nên những hình sáng tròn tập trung như chùm nho hoặc các vết sáng dài ngoằn ngoèo, đôi khi tạo nên hình giã u.

### 2.3.6. Thoát vị hoành có các loại thoát vị sau

Thoát vị trượt hay gặp nhất (Hình 53): tâm vị trượt qua lỗ hoành kéo theo túi phình dạ dày nằm trên vòm hoành.



Hình 53. Các thể thoát vị hoành và sai lệch vị trí tâm vị

a) Thoát vị trượt. 1. Cơ hoành; 2. Bóng trên hoành; 3. Tâm vị; 4. Thoát vị; 5. Cổ thoát vị; Hình cơ hoành không đi qua cổ thoát vị vì vùng 1 thấy được trên phim Xquang là vòm của cơ hoành và không phải phần đi qua cổ.

b) Thoát vị cạnh thực quản (rất hiếm)

c) Thoát vị và thực quản ngấn

d) Sai lệch góc tâm – phình vị với góc His mở

Thoát vị cuộn hay thoát vị cạnh thực quản, hiếm hơn. Tâm vị nằm dưới cơ hoành chỉ có túi hơi chui qua lỗ hoành và nằm trên cơ hoành.

Thoát vị trượt và cuộn có thể phối hợp với nhau trong trường hợp khối thoát vị lớn, hay gặp ở người già.

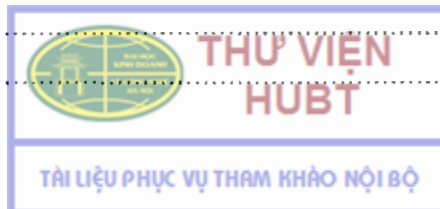Thoát vị trượt kèm theo ngấn thực quản bẩm sinh: thực quản ngấn, túi hơi nằm trên vòm hoành. Loại này thường kèm theo viêm thực quản dẫn tới hẹp và đôi khi kèm theo loét thực quản.

## TỰ LƯỢNG GIÁ

Trả lời ngắn gọn các câu sau

1. Hai hình ảnh Xquang thể ung thư thâm nhiễm thực quản là:

.....  
.....





2. Bốn loại thoát vị hoành là:

- .....
- Thoát vị cuộn hay thoát vị cạnh thực quản
- .....
- .....

**Chọn ý đúng nhất ở các câu sau**

3. Hình ảnh nào sau đây thấy được trong rối loạn chức năng thực quản:

- A. Sóng nhu động thực quản từ trên xuống
- B. Sóng nhu động thực quản từ dưới lên
- C. Không có sóng nhu động
- D. Hình cứng thực quản

4. Hình ảnh nào sau đây không thấy ở hẹp thực quản ác tính:

- A. Đường hẹp lệch trục
- B. Bờ đều
- C. Phần hẹp nối tiếp với phần lành tạo thành độ dốc nhẹ
- D. Nhu động thực quản qua chỗ hẹp bình thường

5. Tổn thương nào sau đây không phải là tổn thương thực thể ở thực quản:

- A. Sóng phản nhu động
- B. Hẹp thực quản
- C. Hình khuyết
- D. Ổ loét

6. Tổn thương nào sau đây của thực quản là tổn thương lành tính:

- A. Hình thâm nhiễm thực quản
- B. U sùi thực quản
- C. Túi thừa thực quản
- D. Loét sùi thực quản

7. Hình ảnh nào sau đây là hình ảnh của u sùi thực quản:

- A. Hình hẹp lệch trục
- B. Hình ngoằn ngoèo khúc khuỷu
- C. Hình khuyết bờ không đều
- D. Hình lồi đáy không đều



## HÌNH ẢNH XQUANG LOÉT DẠ DÀY – HÀNH TÁ TRÀNG

### MỤC TIÊU

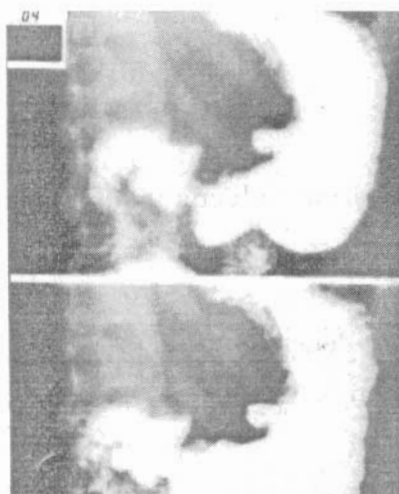
1. Trình bày được hình ảnh chung của ổ loét trên Xquang.
2. Trình bày được hình ảnh Xquang của loét dạ dày, hành tá tràng.

### 1. HÌNH ẢNH CHUNG CỦA Ổ LOÉT

Ổ loét là một vết cản quang được tạo nên bởi barrit chui vào trong vùng mất tổ chức của thành dạ dày. Ổ loét dễ dàng thấy được nếu nằm ở bờ dạ dày; nếu ở mặt nó chỉ thấy được trên các phim chụp nghiêng hoặc chụp niêm mạc hoặc chụp đối quang kép. Hình dạng, kích thước của ổ loét thay đổi tùy theo ổ loét nằm trên thành dạ dày bình thường hay bị thâm nhiễm.

#### 1.1. Hình ổ loét trên thành bình thường

Thường là ổ loét lành tính. Nhìn nghiêng ổ loét có hình tam giác đáy tròn, bờ đều nhô lên khỏi bờ dạ dày bình thường. Tại vùng tiếp giáp giữa ổ loét và thành bình thường có chỗ lõm nhẹ vào lòng dạ dày gọi là thành ổ loét (Hình 54).



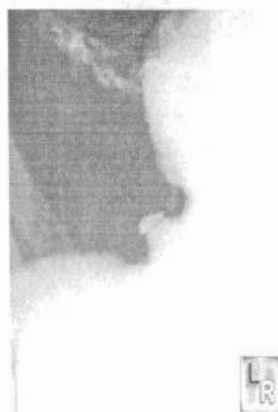
Hình 54. Ổ loét bờ cong nhô lành tính

## 1.2. Hình ổ loét trên thành bị thâm nhiễm: hay còn gọi là ổ loét trừ.

Ổ loét mặt biểu hiện như một vết cắn quang tròn được bao quanh bởi vòng sáng đều đặn, các nếp niêm mạc hội tụ sát thành ổ loét và không bị biến dạng.

Ổ loét này có hình tam giác hoặc hình phẳng nông nằm trên một đoạn bờ dạ dày sứt nhẹ vào trong lòng so với đường bờ bình thường. Nó thể hiện ổ loét nông trên vùng thành dạ dày bị viêm xơ.

Ổ loét trên thành bị sùi: ổ loét nằm sứt và đục khoét sâu vào lòng nhiều so với bờ cong dạ dày. Nó phân cách với lòng dạ dày và các nếp niêm mạc bởi một băng sáng rộng, không đều tạo nên gờ ổ loét, xung quanh gờ này niêm mạc hội tụ dày lên và phình to. Ổ loét này thường ác tính.



Hình 55. Ổ loét ác tính

## 2. LOÉT DẠ DÀY

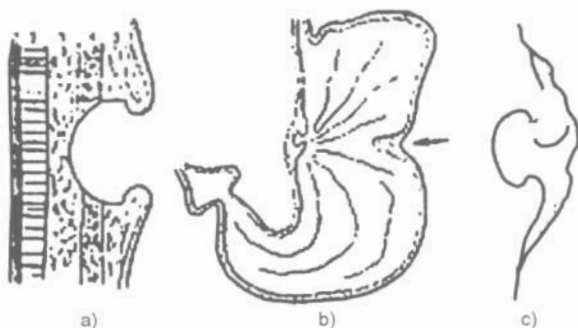
Tất cả các vùng của dạ dày đều có thể bị loét, nhưng vị trí hay gặp nhất là bờ cong nhỏ, sau đó đến ống môn vị, phình vị, các mặt của hang vị và bờ cong lớn.

### 2.1. Loét bờ cong nhỏ: (Hình 56 và 57)

Là những ổ loét ở bờ cong nhỏ giải phẫu trừ đoạn sát tâm vị và tiền môn vị.

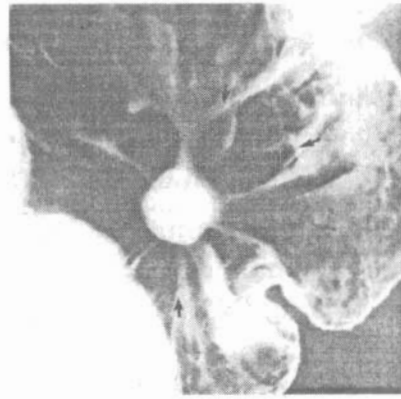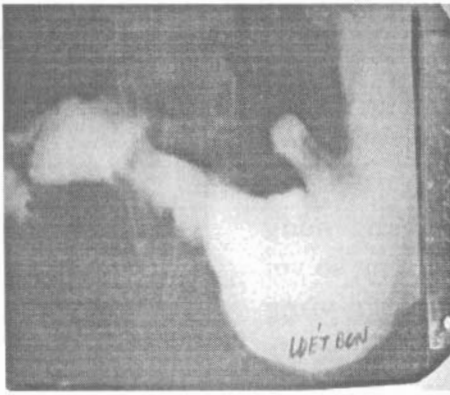
*Dấu hiệu Xquang trực tiếp:* hình ổ loét gồm:

- Loét nông: ổ loét chỉ nằm ở lớp niêm mạc nên hình lõm rất bé như gai hoa hồng.
- Loét trong thành: ổ loét đã ăn sâu vào lớp cơ có hình đáy tròn hoặc vuông.
- Loét sấp thủng: ổ loét đào sâu tới lớp thanh mạc, có cuống như hình dùi trống hoặc hình nấm.



Hình 56. Loét dạ dày

- Hình ảnh đại thể: 1. Thanh mạc; 2. Lớp cơ; 3. Tổ chức đệm; 4. Lớp cơ niêm; 5. Lớp dưới niêm mạc; 6. Lớp niêm mạc.
- Sơ đồ giải phẫu; hội tụ niêm mạc và ngăn lồi bờ cong lớn
- Hình Xquang của ổ loét: 1. Ổ loét; 2. Cơ; 3. Viêm phình; 4. Barite trong lòng dạ dày



Hình 57. Ổ loét bờ cong nhỏ

– Ổ loét bít: ổ loét đã bị thủng nhưng sau đó được bít lại, có khi có hình giả túi thừa gọi là ổ loét Haudeck có ba mức cản barit: barit, dịch ứ đọng và hơi; đôi lúc có hình ngón tay đeo găng.

Đôi khi do phù nề xung quanh làm cho chân hay thành ổ loét hơi lõm vào trong lòng dạ dày, hình này nông và mềm mại.

*Dấu hiệu gián tiếp:*

- Các nếp niêm mạc hội tụ về chân ổ loét.
- Bờ cong nhỏ trên và dưới ổ loét có thể bị cứng trên một đoạn ngắn hoặc bị co rút và dính lại làm cho dạ dày có hình ốc sên.
- Bờ cong lớn phía đối diện có ngắn lõm hình chữ, lúc đầu dấu hiệu này tồn tại không thường xuyên về sau thường xuyên do xơ hoá.
- Hang vị có thể bị viêm, tăng trương lực.

Chẩn đoán xác định loét bờ cong nhỏ chủ yếu dựa vào dấu hiệu trực tiếp, các dấu hiệu gián tiếp quan trọng là các nếp niêm mạc hội tụ, bờ cong nhỏ bị co rút.

Chẩn đoán phân biệt đặt ra với các hình giống ổ loét; các sóng nhu động, nếp niêm mạc nằm ngang, ổ đọng thuốc nằm giữa các nếp niêm mạc, hình chổng lên của góc Treitz hoặc của túi thừa tá tràng... Trên phim chụp hàng loạt hình ổ loét tồn tại thường xuyên, cố định về hình dạng, kích thước vị trí và số lượng, còn các hình giả ổ loét thường thay đổi.

## 2.2. Loét các vị trí khác của dạ dày

Dù vị trí nào khi bị loét cũng có các dấu hiệu như loét bờ cong nhỏ. Tuy nhiên, tùy theo đặc điểm hình thái từng vị trí mà còn những dấu hiệu khác:

Loét tiền môn vị: thường nhỏ chân lõm sâu, đồng thời vùng này thường có nhiều hình giả do sóng nhu động, do nếp niêm mạc nằm ngang.

Loét tiền môn vị ngoài ổ loét, ống môn vị có thể bị lệch hướng, hoặc gập góc.



Loét phình vị lớn thường gặp vùng dưới tâm vị và vùng sàn.

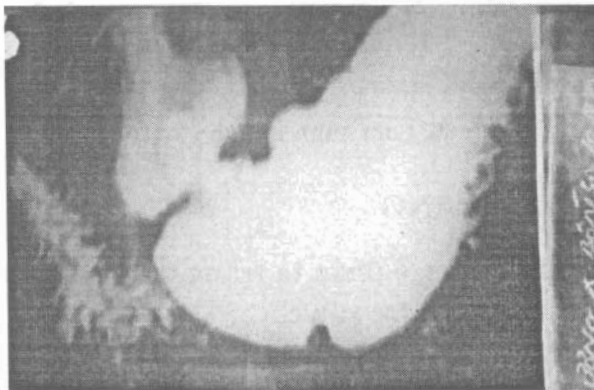
Loét mặt: loét mặt sau hay gặp hơn loét mặt trước, thường chỉ thấy trên phim chụp niêm mạc, chụp đối quang kép hoặc trên phim nghiêng.

Loét bờ cong lớn: ổ loét thường lớn và nằm trên một vùng khuyết do bờ cong lớn lõm xuống.

### 3. LOÉT HÀNH TÁ TRÀNG

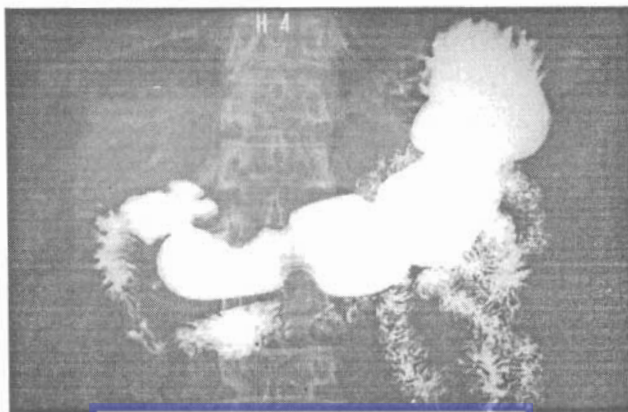
Hình ảnh thay đổi tùy theo giai đoạn tiến triển.

*Giai đoạn phù nề:* hành tá tràng không biến dạng, ổ loét được bao quanh bởi một viền sáng do phù nề và niêm mạc hội tụ về chân ổ loét. Giai đoạn này thường thấy được trên phim với thuốc có ép (Hình 58).



Hình 58. Loét hành tá tràng giai đoạn phù nề

*Giai đoạn xơ phù:* hành tá tràng biến dạng do quá trình xơ hoá co kéo, có nhiều kiểu biến dạng như hình hai cánh, ba cánh, hình đồng hồ cát, hình hai túi một túi giãn to và một túi teo nhỏ (Hình 59).



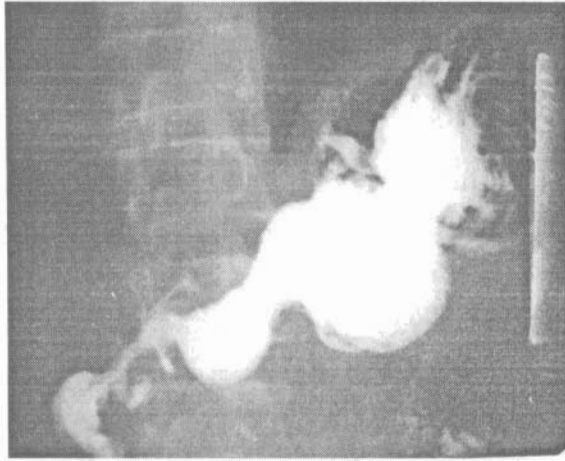Hình 59. Loét hành tá tràng xơ phù



THƯ VIỆN  
HUBT

*Giai đoạn xơ teo:*

Hành tá tràng bị teo nhỏ, chỉ còn lại hình ảnh của ổ loét. Giai đoạn này thường kèm theo hẹp môn vị (Hình 60).



Hình 60. Loét hành tá tràng xơ teo

#### 4. LOÉT SAU HÀNH TÁ TRÀNG

Thường thấy hình ảnh ổ loét với phần tá tràng trước và sau bị teo nhỏ (chủ yếu do phù nề) tạo nên hình ảnh "hạt ngọc xanh chỉ".

#### TỰ LƯỢNG GIÁ

Trả lời ngắn gọn các câu sau

1. Bốn loại loét bờ cong nhỏ trên Xquang là:

- .....
- .....
- Loét trong thành
- .....

2. Bốn dấu hiệu gián tiếp loét lành tính bờ cong nhỏ là:

- .....
- Bờ cong nhỏ trên và dưới ổ loét cứng một đoạn ngắn
- .....
- .....

3. Năm vị trí loét dạ dày là:

- .....
- .....
- Loét hình vị lớn



4. Ba giai đoạn loét HTT là:

**Chọn ý đúng nhất ở các câu sau**

5. Hình ảnh nào sau đây là hình ảnh của ổ loét thành dạ dày bình thường:

- A. Ổ loét có đáy phẳng
- B. Bờ nhám nhở
- C. Nằm trên một hình sứt đục khoét vào lòng dạ dày
- D. Tại chỗ tiếp giáp với thành lõm nhẹ vào lòng dạ dày

6. Hình ảnh nào sau đây không phải là hình ảnh của ổ loét sùi ác tính:

- A. Ổ loét đục khoét sâu vào lòng dạ dày
- B. Cách lòng dạ dày bởi băng sáng rộng
- C. Niêm mạc gần ổ loét mềm mại
- D. Nằm trên một hình sứt đục khoét vào lòng dạ dày

7. Hình ảnh nào sau đây là dấu hiệu X.quang trực tiếp của loét bờ cong nhỏ:

- A. Bờ cong nhỏ trên dưới ổ loét cứng một đoạn ngắn
- B. Bờ cong lớn đối diện có hình ngón lồm chữ V
- C. Hang vị bị viêm
- D. Ổ loét bít

8. Hình ảnh nào sau đây không đặc trưng cho loét tiền môn vị:

- A. Ổ loét nhỏ
- B. Ổ loét thường sâu
- C. Nhiều hình giả do sóng nhu động
- D. Môn vị thẳng và rộng

9. Hình ảnh nào sau đây đặc trưng cho loét tiền môn vị:

- A. Ổ loét nhỏ
- B. Ổ loét thường nông
- C. Nhiều nếp niêm mạc phù nề chạy dọc
- D. Môn vị thẳng và rộng



## HÌNH ẢNH XQUANG UNG THƯ DẠ DÀY

### MỤC TIÊU

1. Trình bày được triệu chứng chung của ung thư dạ dày trên Xquang.
2. Mô tả được hình ảnh ung thư của dạ dày ở giai đoạn đầu và giai đoạn muộn.

## 1. TRIỆU CHỨNG CỦA UNG THƯ DẠ DÀY TRÊN XQUANG

### 1.1. Hình khuyết

Hình khuyết tròn hoặc bầu dục đường bờ đều và có thể thay đổi hình dáng thường gặp trong các loại u dạ dày lành tính.

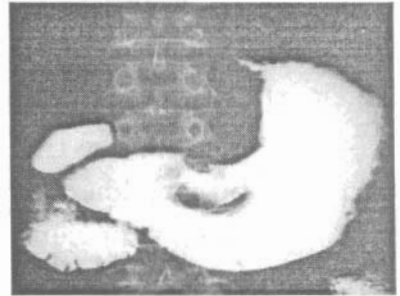
Hình khuyết bờ nham nhở, cứng thường là biểu hiện của ung thư thể sùi (hình 61).

### 1.2. Hình cứng

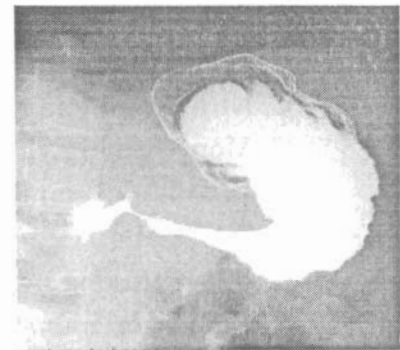Biểu hiện sự đứng im của một phần hoặc toàn bộ dạ dày khi sóng nhu động lan tới.

Nếu tổn thương lan rộng thì toàn bộ dạ dày như đông cứng lại (hình 62).

Nếu hình cứng ngắn, sóng nhu động dừng lại tại vùng này và đoạn cứng được nâng lên như "tấm ván trên mặt sóng" Đoạn cứng có thể cong hoặc thẳng và nếu nằm ở góc bờ cong nhỏ làm cho góc này mở rộng.



Hình 61. Hình khuyết




Hình 62. Hình cứng

### 1.3. Thay đổi các nếp niêm mạc

Độ dày của các nếp niêm mạc có thể thay đổi tùy theo độ căng của dạ dày. Sự thành sẹo hay tiến triển xơ hoá của ổ loét gây co kéo niêm mạc.

Viêm dạ dày thể phì đại các nếp niêm mạc phình to, thô ngược, lại viêm teo niêm mạc thì các nếp niêm mạc bị xoá làm cho bề mặt dạ dày nhẵn, đồng đều. Nhưng những hình ảnh này không có giá trị chẩn đoán vì thường không phù hợp với kết quả nội soi sinh thiết.





## 2. UNG THƯ GIAI ĐOẠN ĐẦU

Ung thư giai đoạn đầu hay còn gọi là ung thư nông, tổn thương chỉ khu trú ở lớp niêm mạc chưa ăn sâu vào lớp cơ. Hình ảnh Xquang được chia làm ba thể:

### 2.1. Thể thâm nhiễm có biểu hiện bằng hình cứng sau

Một đoạn cứng nằm trên bờ cong:

Thấy một vùng cứng của dạ dày tụt thấp xuống. Có khi đoạn cứng tiếp tục không ranh giới với bờ cong thường, có khi có một hình bậc thang.

Hình đục khoét là biểu hiện của một vùng sùi lấp vào trong lòng dạ dày, hình đục khoét có thể có một ổ loét ở giữa.

Hình phễu hay hình nón tương ứng với tổn thương thâm nhiễm vòng quanh vùng môn vị, có thể cân đối hoặc không cân đối.

Hình uốn sóng hay hình mái tôn hay gập ở bờ cong lớn, có thể ngang mức với bờ cong hay tụt thấp xuống, nó tương ứng với sự phù nề niêm mạc ở phía trong thành dạ dày nhưng không có u tổn thương mềm, nắn không thấy.

Nếu ung thư khu trú ở môn vị làm môn vị hẹp kéo dài và gập góc.

Chẩn đoán phân biệt: thể này cần phân biệt với viêm xơ hang vị, hình cứng do sẹo loét cũ.

### 2.2. Thể loét

Thường ổ loét nông và rộng, có thể có các hình sau:

Loét hình khay hay hình đĩa: ổ loét rộng, nông, đáy có thể phẳng hoặc cong.

Loét thấu kính: ổ loét rộng, nông, có hình thấu kính, không lồi lên khỏi bờ cong mà nằm trong hình khuyết. Nó thể hiện của ổ loét ở cả mặt trước và mặt sau, vắt ngang qua bờ cong nhỏ (hình 63).

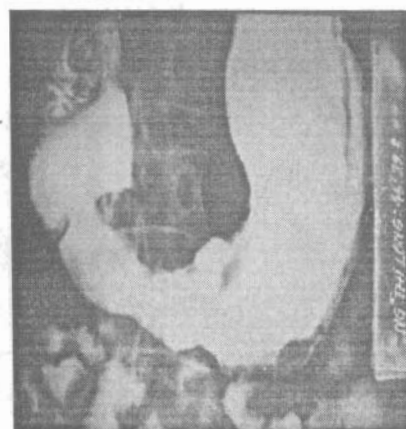Loét có chân đục khoét: có thể là loét lành tính hoặc ác tính. Ổ loét ác tính có chân đục khoét, ổ loét nắm sứt hẳn xuống, giới hạn giữa vùng lành và vùng tổn thương là một góc đột ngột.

Ngoài ra, một ổ loét sau cũng có thể có khả năng ác tính: ổ loét đáy không đều; loét nằm trong hình khuyết: loét nằm trên một đoạn cứng hoặc ngay dưới ổ loét bờ cong có một đoạn cứng lún.

**2.3. Thể sùi:** biểu hiện bằng hình khuyết bờ không đều, cứng.

### 2.4. Thể chai teo

Thường gặp ở bệnh nhân trẻ. Toàn bộ dạ dày xơ cứng lan toả, teo nhỏ. Thể này tiến triển rất nhanh.



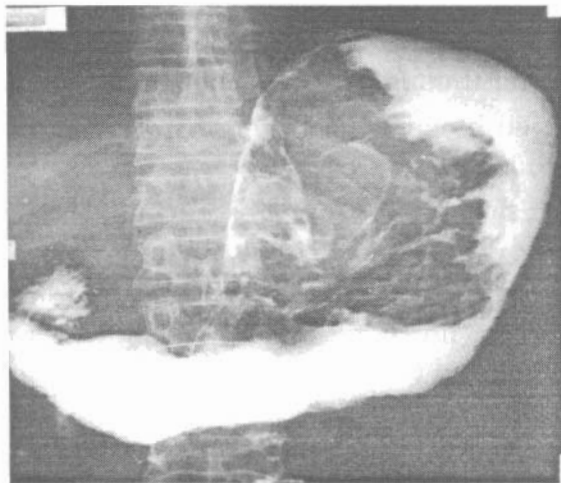
Hình 63. Ung thư dạ dày thể loét

### 3. UNG THƯ GIAI ĐOẠN MUỘN

Chẩn đoán tương đối dễ, các dấu hiệu của giai đoạn sớm rõ hơn, có khi cả ba thể phối hợp với nhau.

#### 3.1. Ung thư phình vị lớn: (hình 64)

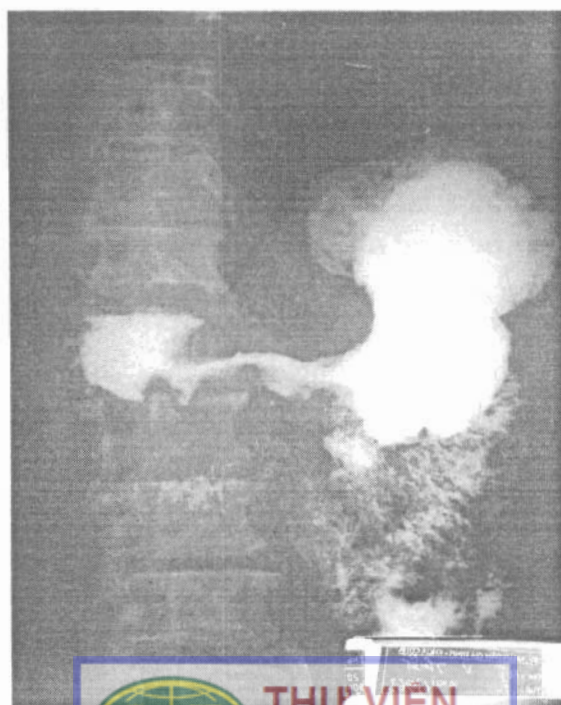Thường là thể sùi tạo nên hình mờ trong túi hơi dạ dày (hình "núi mặt trăng").



Hình 64. Ung thư dạ dày phình vị lớn

#### 3.2. Ung thư hang vị

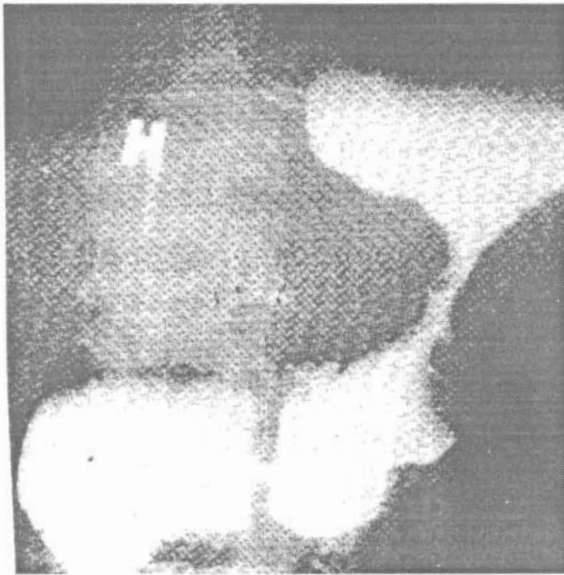Làm hang vị hẹp, cứng, có hình lõi tảo hay hình đường hầm (hình 65).



Hình 65. Ung thư hang vị

### 3.3. Ung thư phần đứng

Chia dạ dày ra làm hai túi, ở giữa thắt hẹp nham nhỏ (hình 66).



Hình 66. Dạ dày hình túi do ung thư

### 3.4. Thể chai teo

Thường gặp ở bệnh nhân trẻ. Toàn bộ dạ dày xơ cứng lan toả, teo nhỏ. Thể này tiến triển rất nhanh.

## TỰ LƯỢNG GIÁ

Trả lời ngắn gọn các câu sau

1. Ba triệu chứng chung của ung thư dạ dày là:

.....  
.....  
.....

2. Bốn hình ảnh ung thư dạ dày thể thâm nhiễm cứng giai đoạn đầu là:

.....  
.....  
- Hình đục loét

3. Ba hình ảnh ung thư dạ dày thể loét là:

.....  
.....  
.....



4. Bốn loại ung thư dạ dày ở giai đoạn muộn là:

- .....
- .....
- Ung thư phần đứng
- .....

**Chọn ý đúng nhất ở các câu sau**

5. Hình ảnh nào sau đây là triệu chứng của ung thư dạ dày:

- A. Hình khuyết
- B. Hình cứng
- C. Hình thay đổi các nếp niêm mạc
- D. Cả ba hình ảnh trên

6. Hình khuyết tròn bờ đều ở dạ dày gặp trong bệnh nào sau đây:

- A. Loét dạ dày
- B. Viêm dạ dày
- C. U lành tính dạ dày
- D. Ung thư thể sùi

7. Hình ảnh nào sau đây là hình ảnh ung thư dạ dày thâm nhiễm cứng giai đoạn đầu vòng quanh môn vị:

- A. Hình đục khoét
- B. Hình phễu
- C. Hình uốn sóng
- D. Một đoạn cứng nằm trên bờ cong

8. Hình ảnh nào sau đây là hình ảnh cơ năng giả ung thư dạ dày:

- A. Hình đục khoét
- B. Hình phễu
- C. Hình uốn sóng
- D. Một đoạn cứng nằm trên bờ cong

9. Hình ảnh nào nói nên hình ảnh ung thư dạ dày giai đoạn đầu thể loét hình khay:

- A. Ổ loét rộng
- B. Ổ loét nông
- C. Đáy phẳng
- D. Cả ba hình ảnh trên



# HÌNH ẢNH XQUANG BỆNH LÝ RUỘT NON – ĐẠI TRÀNG

## MỤC TIÊU

1. Trình bày triệu chứng Xquang một số bệnh lý ruột non thường gặp.
2. Trình bày triệu chứng Xquang một số bệnh lý đại tràng thường gặp.

## 1. HÌNH ẢNH BỆNH LÝ RUỘT NON

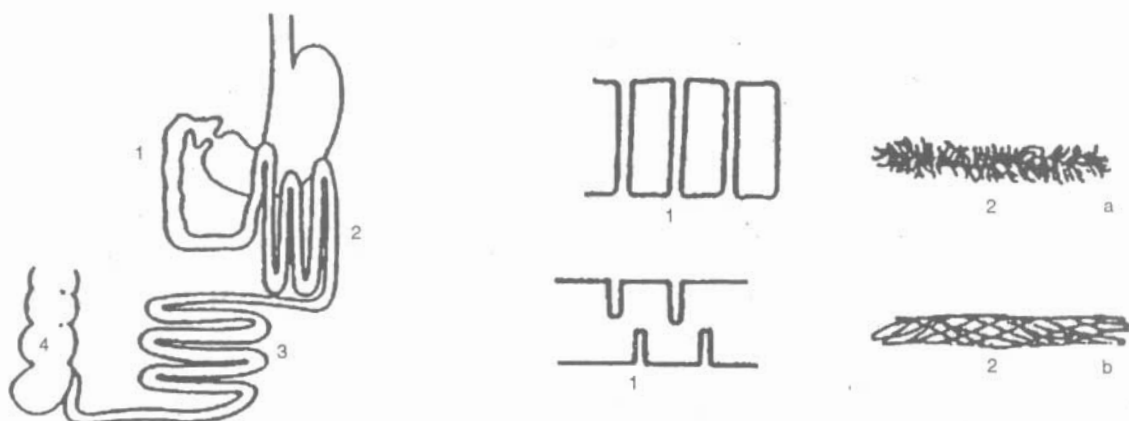
### 1.1. Giải phẫu Xquang ruột non bình thường

#### 1.1.1. Giải phẫu Xquang định khu

Các quai hồng tràng cuộn lại dưới mạng sườn trái, dưới bờ cong lớn dạ dày; các quai hồi tràng sắp xếp ở vùng hạ vị và hố chậu phải (Hình 67a).

#### 1.1.2. Hình thái hồng hồi tràng

Có khẩu kính từ 2–3cm, các nếp gấp nằm sát nhau và rất mảnh giống hình lá dương xỉ. Hồi tràng hẹp hơn từ 1–2 cm và có ít nếp gấp hơn. Bình thường ruột non dễ di động và dễ trải ra khi ép (Hình 67b).



a) Định khu của ruột non trong ổ bụng

1. Tá tràng; 2. Hồng tràng; 3. Hồi tràng; 4. Đại tràng lên;

b) Hình niêm mạc ruột non

- a) Hồng tràng; b) Hồi tràng. 1. Căng; 2. Xẹp.



THƯ VIỆN  
Y HỌC  
HUBT

Hình 67

## 1.2. Triệu chứng Xquang và một số bệnh lý hay gặp

### 1.2.1. Các dây chằng và dính phúc mạc

Một hoặc nhiều quai ruột dính kết lại và hội tụ về một điểm, một số quai giãn và một số quai hẹp lại.

### 1.2.2. Các khối u trong lòng ruột non

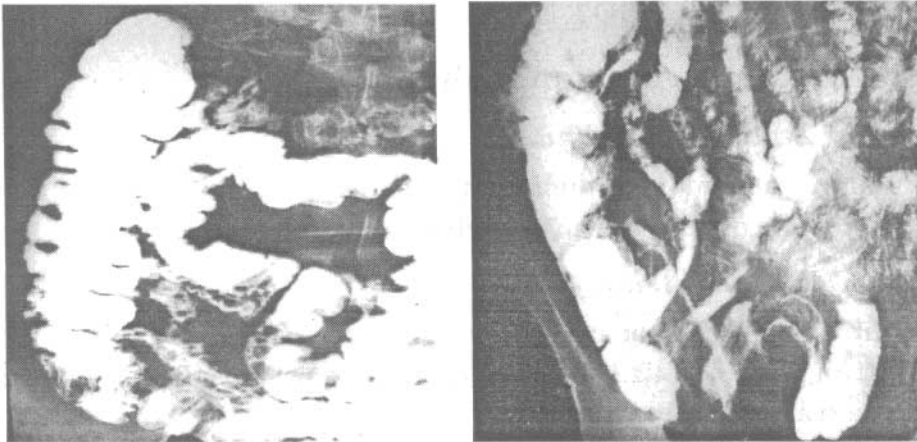
Biểu hiện bằng các hình khuyết và thường dẫn đến lồng ruột.

### 1.2.3. Các ổ loét và các khối u thâm nhiễm

Thường dẫn đến hình ảnh hẹp. Những đoạn hẹp ngắn, lệch trục nằm ở hồi tràng thường là biểu hiện của u tuyến ruột non.

Những ổ loét giả túi thừa, kèm theo hoặc không những tổn thương thâm nhiễm dạng polyp, trải rộng từ hồi tràng thường gặp trong ung thư bạch huyết (lymphosarcome).

### 1.2.4. Bệnh Cronh hay viêm đoạn cuối hồi tràng: (Hình 68)



Hình 68. Bệnh Cronh

Hay gặp ở đoạn cuối hồi tràng, nhưng có thể thấy ở bất kỳ đoạn nào của ruột non, có khi lan sang cả đại tràng. Trên phim đầy thuốc thấy đoạn tiểu tràng tổn thương hẹp bờ cứng không nhu động, các quai ruột phía trên giãn.

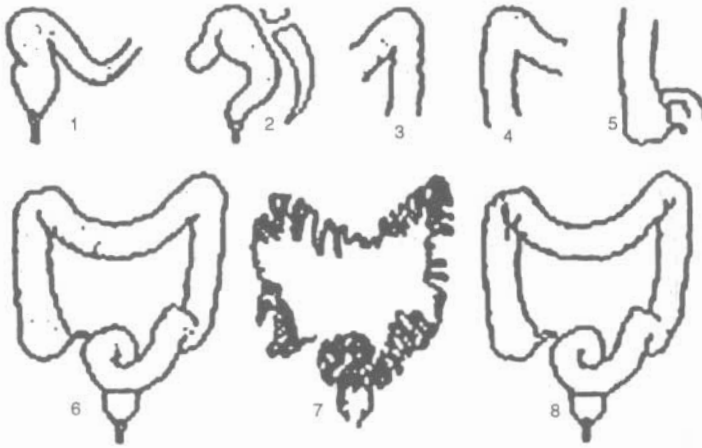
Đến thời kỳ toàn phát đoạn hẹp có thể bằng cái bút chì. Bệnh tiến triển từng đợt liên tiếp, các quai ruột dính vào nhau không tách ra được. Áp xe rò là những biến chứng hay gặp của bệnh này.

## 2. HÌNH ẢNH BỆNH LÝ ĐẠI TRÀNG

### 2.1. Giải phẫu Xquang đại tràng bình thường

Định khu: trực tràng nằm ở tư thế thẳng đứng trong tiểu khung và lượn theo chiều cong xương cùng; tiếp đến là đại tràng sigma với khẩu kính hẹp hơn tạo nên

một đường vòng có độ dài rất thay đổi. Đại tràng xuống được cố định ở mạn sườn trái (đại tràng góc lách) tới góc đại tràng phải (đại tràng góc gan); cuối cùng là đại tràng lên nằm trong rãnh thành – đại tràng phải và tận cùng bằng manh tràng ở hố chậu phải (Hình 69).



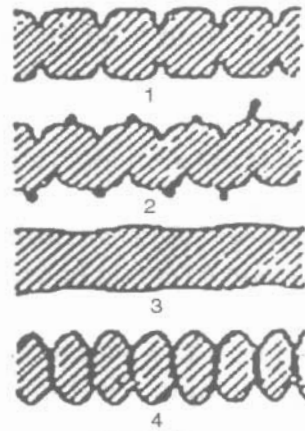
Hình 69. Các tư thế chụp khung đại tràng có Barit

1. Trực tràng –sigma(OAD); 2. Trực tràng nghiêng; 3. Góc trái; 4 Góc phải; 5. Manh tràng;  
6. Toàn bộ đầy thuốc; 7. Tháo thuốc; 8. Bơm hơi

Các rãnh đại tràng ngang (Hình 70). Mặt trong đại tràng có nhiều ngăn vòng tròn nông sâu khác nhau, các ngăn này chia đại tràng thành nhiều đoạn hoặc nhiều rãnh ngang. Trên phim các rãnh này biểu hiện bằng các hình nối tiếp nhau khoảng 1cm sâu 0,5 cm. Đại tràng lên và đại tràng ngang có nhiều rãnh hơn càng tới đại tràng sigma các rãnh ngang càng giảm.

Hình đại tràng sau khi tháo thuốc hoặc sau khi đi ngoài: lòng xẹp xuống, một lớp mỏng barit được giữ lại giữa các nếp niêm mạc tạo nên một hình mạng lưới gồm các đường cản quang mảnh mai đan vào nhau.

Hình đại tràng đối quang kép: bờ biểu hiện bằng một đường cản quang liên tục, các mặt không cản quang và đồng nhất. Tất cả những bất thường của bề mặt niêm mạc lồi lên hay lõm xuống đều được biểu hiện dưới dạng vết hay đường viền cản quang.



Hình 70.

1. Các ngăn ngang đại tràng bình thường; 2. Túi thừa; 3. Mất ngăn ngang; 4. Co thắt (Hình chống đĩa)

## 2.2. Triệu chứng học Xquang

### 2.2.1. Hình ảnh Xquang do các thay đổi cơ năng

Các ngăn ngang của đại tràng: có thể giảm về số lượng hay độ sâu dẫn đến hình ảnh đại tràng hình ống trên một đoạn hay nhiều đoạn. Hình ảnh này tồn tại

thường xuyên phản ánh tình trạng viêm nhiễm của đại tràng. Ngược lại, các rãnh ngang mau và sâu "như chông đĩa" hay gặp trong trường hợp rối loạn co thắt.

Trương lực đại tràng: tăng trương lực làm cho đại tràng hẹp và ngắn lại, ngược lại đại tràng rộng và dài khi giảm trương lực.

Năng lực vận động của đại tràng: bình thường đại tràng chịu được 1 – 1,5 lít nước thụt vào mà không có phản ứng co lại. Khi đại tràng dễ bị kích thích hoặc tăng vận động thường có xu hướng chống lại sự thụt và bài xuất dịch thụt sớm bằng cách co thắt từng đoạn.

### 2.2.2. Hình ảnh Xquang do các tổn thương thực thể

#### a) Những bất thường về kích thước

Đại tràng dài có thể do thể tạng, ngược lại đại tràng ngắn thường do mắc phải như viêm mạn. v.v...

#### b) Những bất thường ở bờ và mặt (Hình 71).

– Bờ đại tràng mờ không sắc nét biểu hiện của tình trạng viêm niêm mạc và trên bề mặt đại tràng bị phủ một lớp chất nhầy, mủ hoặc máu.

– Đường bờ xù hình gai, hình ổ hoặc áp xe hình "cúc áo" là biểu hiện của loét niêm mạc nông hoặc sâu.

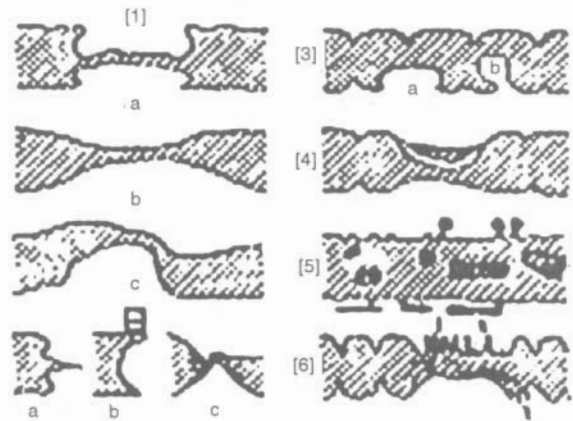
– Hình khuyết ở bờ hoặc mặt biểu hiện sự tăng sinh do viêm hay do u trong lòng đại tràng, chúng là những hình khuyết sáng có hình dạng thay đổi, chỗ bám có cuống hoặc không. Hình đều (u tuyến, u mỡ) hoặc không đều (u nhung mao, u sùi) hoặc đáy hình khuyết có thể có các hình ổ loét dạng thấu kính (ung thư loét hoá).

– Hình hẹp đại tràng có nhiều thể.

\* Đoạn hẹp lệch trục, giới hạn giữa vùng lành và vùng hẹp sụt xuống đột ngột biểu hiện của hình hẹp ác tính.

\* Đoạn hẹp thẳng trục, có sự chuyển đổi từ từ giữa vùng hẹp và vùng lành thường biểu hiện của hẹp do viêm nhiễm.

\* Đoạn hẹp với các nếp niêm mạc bình thường, không có loét biểu hiện của hẹp do đè ép từ ngoài vào đại tràng.



**Hình 71. Các tổn thương thành đại tràng**

- 1 và 2 – Hẹp; a) U ác tính; b) Viêm; c) Xoắn  
 3. Khuyết lành tính; a) không có cuống; b) có cuống  
 4. Loét thấu kính (ác tính); 5. Áp xe hình cúc áo và rò dưới niêm mạc; 6. Đại tràng co rút tại vùng tiếp xúc với ổ viêm

### 2.3. Một số hình ảnh Xquang bất thường và bệnh lý của đại tràng

#### 2.3.1. Quai ruột nguyên thủy quay đở vòng hay bệnh mạc treo chung

Về phôi thai học, vào tuần thứ 5 quai ruột nguyên thủy hình chữ u nằm ngoài





ổ bụng theo mặt phẳng trước sau theo cuống rốn, đến tuần thứ 9 thì quay 90 độ ngược chiều kim đồng hồ đưa mầm manh tràng và đại tràng lên về phía trái, mầm tiểu tràng qua phía phải, trước tuần lễ thứ 12 thì quai ruột quay thêm 180 độ đưa mầm manh tràng và đại tràng lên qua phải và mầm tiểu tràng qua trái.

Nếu trong quá trình quay quai ruột dừng lại ở giai đoạn một thì trên phim sẽ thấy toàn bộ tiểu tràng nằm bên phải ổ bụng, đại tràng lên và ngang xếp thành quai đôi ở hạ sườn trái; đây là chứng mạc treo chung. Nếu quai ruột quay ở giai đoạn hai thì manh tràng nằm dưới gan và dính với thành bên ổ bụng bởi dây chằng Ladd. Dây chằng này đè lên tá tràng gây lên hội chứng tắc tá tràng dưới bóng Vater ở trẻ sơ sinh; lúc này chụp bụng không chuẩn bị sẽ thấy hai hình mức nước hơi lệch nhau: một hình của dạ dày hình còn lại của tá tràng. Nếu chụp khung đại tràng cản quang sẽ thấy vị trí manh tràng nằm dưới gan.

### **2.3.2. Phình to đại tràng**

Phình to đại tràng bẩm sinh: hay còn gọi là bệnh Hirshprung. Nguyên nhân là do không có hoặc thoái hoá đám rối thần kinh Auerbach ở một đoạn đại tràng, thường là chỗ tiếp giáp giữa trực tràng và quai sigma làm cho đoạn này hẹp lại và đại tràng phía trên giãn rất to, thành dày, bắt đầu giãn từ quai sigma sau đó lan lên trên. Chẩn đoán Xquang rất quan trọng để xác định đoạn đại tràng giãn dài hay ngắn, đồng thời đánh giá được kích thước, vị trí đoạn hẹp thường phải chụp tư thế chéch hay nghiêng, khi thăm khám nên thụt barit loãng và phải chuẩn bị bệnh nhân tốt.

Phình to đại tràng thứ phát: thường gặp ở người lớn và thiếu niên, nguyên nhân chưa rõ. Đại tràng sigma giãn rất to, thụt tháo sạch thì đại tràng co lại bình thường, nhưng sau vài ngày lại phình to như trước.

### **2.3.3 Các khối u lành tính của đại tràng**

Bao gồm u tuyến, u mỡ, u thần kinh (schwannome), u xơ. Chúng biểu hiện bằng các hình khuyết sáng, tròn hoặc bầu dục, bờ rõ nét và đều. Đáng chú ý trong loại này là u tuyến (polype) đơn độc hoặc nhiều là loại u hay gặp và có khả năng ác tính hoá rất lớn. Polype thường khu trú ở vùng trực tràng sigma, có thể đơn độc hoặc nhiều hợp thành từng đám hoặc rải rác. Một số bệnh đa polype mang tính chất gia đình. Chẩn đoán polype dựa vào kỹ thuật đối quang kép. Với hình khuyết sáng có viền barit xung quanh hoặc soi đại tràng.

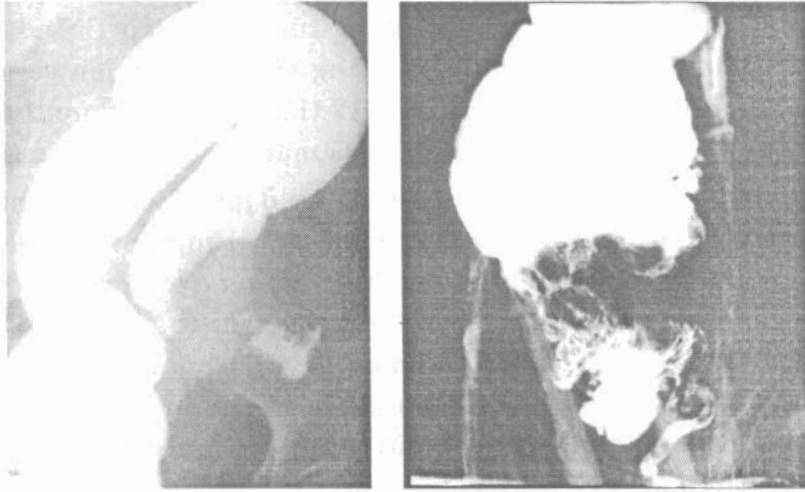### **2.3.4 Ung thư đại tràng**

Thường là ung thư biểu mô tuyến hay gặp ở trực tràng và đại tràng sigma (70 – 75%), có thể có các thể sau:

a) *Thể sùi vào lòng đại tràng*: biểu hiện bằng các hình khuyết, bờ không đều rõ nét, đáy rộng và cứng .

b) *Thể thâm nhiễm*: tổ chức ung thư thâm nhiễm vòng quanh thành đại tràng tạo lên các đoạn hẹp nham nhỏ, lệch trục đột ngột (Hình 72).





Hình 72. Ung thư đại tràng

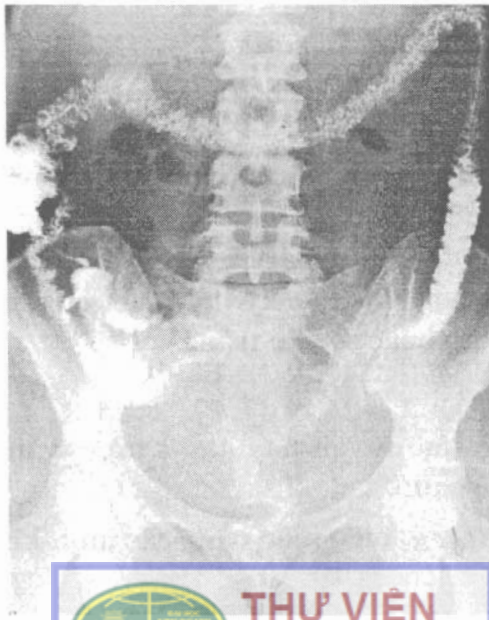c) *Thể loét*: là hình ảnh sớm nhất của ung thư tuyến biểu hiện là hình loét thấu kính trên thành đại tràng.


### 2.3.5. Viêm đại tràng

Đại tràng có thể phản ứng giống nhau đối với các tác nhân viêm, trên phim Xquang có thể thấy ba loại hình ảnh sau:

a) *Đại tràng hình ống* với các rãnh ngang biến mất, đường bờ bị mờ không sắc nét và bề mặt có thể có các nếp dọc.

b) *Viêm đại tràng thể loét*: rải rác trên bờ đại tràng có những hình gai hoặc bờ không đều, bề mặt không đồng nhất chỗ đậm chỗ nhạt (Hình 73).





**THƯ VIỆN  
HUYT**

Hình 73. Viêm đại tràng thể loét

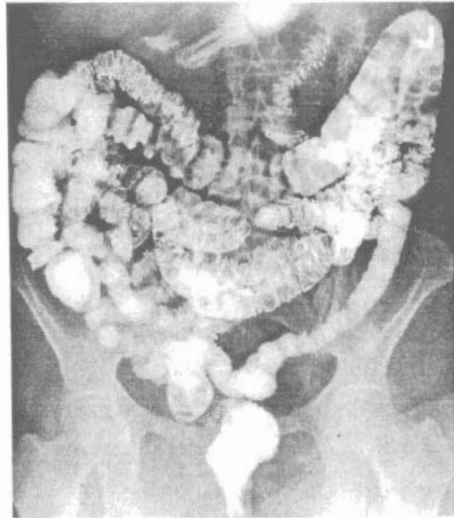**TÀI LIỆU PHỤC VỤ THAM KHẢO NỘI BỘ**

c) *Viêm đại tràng giả polype*: trên bề mặt đại tràng có những hình khuyết dài như hình giun hoặc hình ngón tay, kích thước khác nhau. Chúng biểu hiện một giai đoạn viêm sẹo hoá.

Trong cả ba trường hợp chiều dài đại tràng và khẩu kính có thể thay đổi.

### 2.3.6. *Viêm đại tràng do ly amip*

Chẩn đoán dựa vào lâm sàng và xét nghiệm là chính. Nhưng Xquang cũng cần thiết để xác định sự lan rộng của tổn thương và di chứng của nó. Trên phim sẽ thấy đường bờ không rõ, các ngăn ngang sâu và không đều, đại tràng bị cắt ra thành từng đoạn chỗ hẹp chỗ phình to và ngấm thuốc không đều (hình 74).



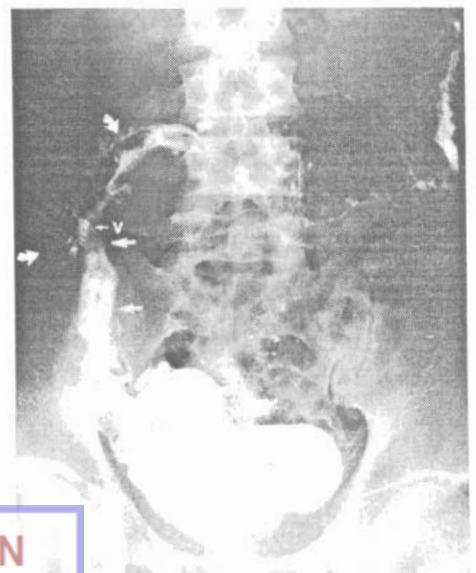Hình 74. Viêm đại tràng do amip

### 2.3.7. *Viêm đại tràng do lao*

Thứ phát sau lao phổi, thường khu trú ở hồi manh tràng có hai thể:

\* Thể loét: bờ đại tràng tua ra hình răng cưa như viêm đại tràng và có những ổ loét vuông góc với trục của đại tràng (Hình 75).

\* Thể u: bờ manh tràng dày tạo nên những hình khuyết như trong ung thư. Nhưng phần nhiều thì đại tràng tăng nhu động và co thắt làm cho manh tràng ngấm thuốc kém hoặc không ngấm thuốc; đó là dấu hiệu Sterlin cổ điển. Đến giai đoạn cuối cùng hồi tràng và đại tràng hẹp lại thành ống cứng, đôi khi khó chẩn đoán phân biệt với ung thư.



Hình 75. Lao đại tràng

**2.3.8. Túi thừa đại tràng**

Ở Việt Nam ít gặp hơn ở châu Âu, hay gặp ở người già và thường khu trú ở đại tràng sigma các túi thừa thường bị biến chứng viêm, áp xe, chảy máu, thủng.

**TỰ LƯỢNG GIÁ**

**Trả lời ngắn gọn các câu sau**

1. Bốn hình ảnh bất thường ở bờ và mặt đại tràng là:

- .....
- .....
- Đường bờ xù xì gai
- .....

2. Ba thể của hình hẹp đại tràng là:

- .....
- .....
- Hẹp với các nếp niêm mạc ngang bình thường

3. Ba thể của ung thư đại tràng là:

- .....
- .....
- .....

4. Năm thể viêm đại tràng là:

- Viêm đại tràng hình ống với các rãnh ngang biến mất
- .....
- .....
- .....
- .....

**Chọn ý đúng nhất ở các câu sau**

5. Bệnh lý nào sau đây ở ruột non có thể phát hiện bằng Xquang:

- A. Dính phúc mạc
- B. Khối u trong lòng ruột non
- C. Các ổ loét và khối u thâm nhiễm
- D. Cả ba loại trên

6. Hình ảnh nào sau đây là thay đổi cơ năng đại tràng:

- A. Giảm ngắn ngang đại tràng
- B. Giảm độ sâu ngắn ngang đại tràng
- C. Tăng trương lực
- D. Cả ba hình ảnh trên



7. Hình ảnh nào sau đây là tổn thương thực thể đại tràng:
- A. Bờ đại tràng mờ
  - B. Đường bờ xù xì
  - C. Hình khuyết ở bờ
  - D. Cả ba hình trên
8. Thể ung thư sùi vào lòng đại tràng có đặc điểm:
- A. Là hình lồi
  - B. Bờ nhẵn
  - C. Đáy rộng và cứng
  - D. Bờ không rõ nét
9. Hình ảnh nào sau đây là hình ảnh của ung thư sùi vào lòng đại tràng:
- A. Là hình khuyết
  - B. Bờ nhẵn
  - C. Đáy hẹp và mềm mại
  - D. Bờ không rõ nét

## HÌNH ẢNH XQUANG LAO THẬN

### MỤC TIÊU

1. Mô tả được hình ảnh Xquang của lao thận.
2. Trình bày được chẩn đoán phân biệt hình ảnh Xquang của lao thận.

### 1. ĐẠI CƯƠNG

Bệnh lao thận thường thấy ở những người từ 20 đến 40 tuổi và đa số ở một bên thận (80 – 90%). Trực khuẩn lao từ thận theo đường nước tiểu lan xuống niệu quản và bàng quang. Các tổn thương do lao rất phức tạp và có nhiều thể.

- Thể gặm đường bờ, chít hẹp đài, bể thận.
- Thể loét mũ bã đậu.
- Thể ứ nước các đài thận, bể thận.
- Thể thận ứ mũ.
- Thể giả nang giả u.

Có nhiều thay đổi về hình ảnh Xquang trong các thể lao, chủ yếu ở các hốc thận.

### 2. HÌNH ẢNH XQUANG


#### 2.1. Các thay đổi hình Xquang bên ngoài thận

Hình thận có thể to ra trong các thể giả u, thể ứ nước, ứ mũ hoặc teo nhỏ khi tổn thương lao đã làm mất chức năng của thận đó. Bờ của thận bị lao có thể gồ lên từng vòng.

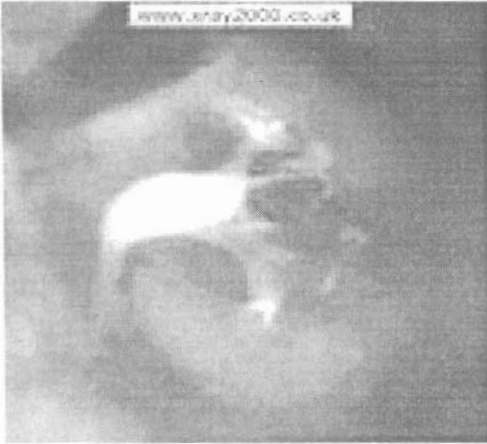#### 2.2. Các thay đổi hình Xquang trong thận

##### 2.2.1. Hình chít hẹp: (Hình 76)

Là hình chính trong lao thận. Hình hẹp các hốc thận được tạo nên bởi các quá trình kết xơ và mỡ của các tổn thương ở xung quanh các đài thận trên các phim chụp UIV. Có thể thấy được chít hẹp ở tất cả các phần của hệ tiết niệu (đài con, đài lớn, bể thận, bàng quang). Hiện tượng hẹp một phần hoặc toàn bộ hốc thận dẫn đến những hậu quả sau đây.



a) Hình Xquang hẹp khu trú ở một đài nhỏ



Hình 76. Hẹp đài thận

Thời kỳ đầu đài ở trên chỗ hẹp giãn to, nhưng đường bờ của hốc còn đều. Hình của đài giống như một cốc rượu sâm banh, còn cuống của đài là chân của cốc. Về sau bờ của đài trở nên nham nhỡ và hình không đều nữa, đài thậm trở thành một hang lao. Qua một thời kỳ đài nhỏ bị cắt rời khỏi đài lớn, dần dần biến mất, dấu tích của nó chỉ còn là hình một cái gai trên bờ đài lớn.

Đôi khi đài con có ít chấm đen do những bệnh phẩm đã đóng vôi hoặc một ít thuốc cản quang còn ngấm được vào đó.

b) Hình Xquang hẹp một đài lớn

Cuống đài lớn bị hẹp làm các đài nhỏ phía ngoài giãn to, sắp xếp vòng quanh chỗ hẹp như các cánh hoa xung quanh một đài hoa. Sau này hình đó trở nên một hệ thống hang với những đường bờ nham nhỡ, đậm nhạt không đều do chứa mủ. Hình hang mất dần và cuối cùng chỉ còn một hình nhọn như cái gai ở chỗ nối với bể thận. Cũng có một số vết đen như trường hợp hẹp đài con.

c) Hẹp bể thận

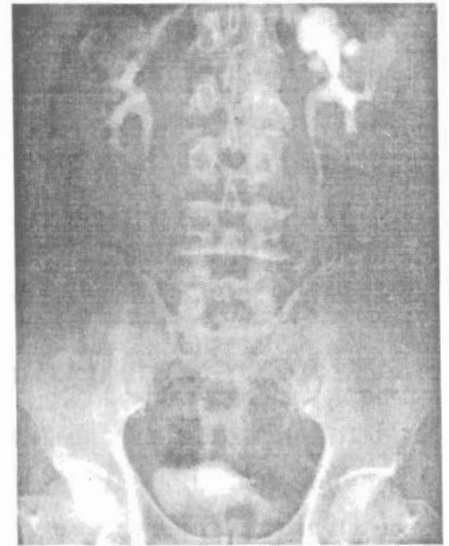Hiện tượng xơ mỡ làm hẹp bể thận, giống như hình quả trám. Khi hẹp nhiều thì bể thận chỉ còn là một ống nhỏ như sợi dây làm cho các đài phía trên và niệu quản phía dưới giãn to. Đó là tam chứng cổ điển (Đài giãn, bể thận mất, niệu quản giãn).

d) Hẹp niệu quản

Trong trường hợp tổn thương đi quá nhanh, các hốc thận ở phía trên ít bị thay đổi. Ngược lại, niệu quản có nhiều chỗ hẹp và giãn. Nếu hẹp nhiều thì niệu quản phía trên bể thận và các đài thận đều giãn to (hình thận ú nước) do các hốc thận cũng bị ứ căng nên hình gặm đường bờ cũng biến mất, khó phân biệt được thận ú nước do nguyên nhân gì. Chứng thận ú nước sẽ tiến triển thành chứng thận ú mủ với hình cổ điển: các hốc bờ thận nham nhỡ, màu đậm nhạt không đều.

e) Hẹp bàng quang

Khi bàng quang bị thâm nhiễm xơ tắc ở cổ bàng quang nó chỉ còn 20 – 30 ml (bàng quang bé).



Hình 77. Lao cực trên thận phải



### 2.2.2. Hình gặm nhấm đường bờ

Hình ổ lao mới phải có đường bờ trơn. Chỉ lúc nào tiến triển mới thấy hình răng cửa nham nhở ở đường bờ. Có khi chứng ứ mủ bể thận thể hiện bằng hình giống như một cây hương lan. Đường bờ của tất cả các đài nham nhở, cộng thêm hình hẹp của nhiều đài và bể thận, có khi tất cả các hốc đều bị teo lại.

### 2.2.3. Hình giãn không phải do hẹp

Cũng như các trường hợp niệu quản bị giãn do nhiễm khuẩn trong chứng lao, các hốc thận đôi khi bị phình to mà nguyên nhân không phải do chít ở dưới. Hình ảnh của các đài bị giãn giống như các lọ lộc bình hoặc cành hoa. Niệu quản cũng có những hình giãn và hẹp, tạo nên hình tràng hạt hoặc hình răng cửa.

### 2.2.4. Hình màu sắc không đều

Hốc thận chứa những sản phẩm bệnh (mủ, bã đậu) nên ngấm thuốc ít và không đều, do đó có những hình lốm đốm độ đậm nhạt khác nhau.

### 2.2.5. Những vết cản quang trên phim chụp không chuẩn bị

Những vết đó là những hình vôi hoá của các thể lao đã tự nhiên khỏi hoặc đang đi đến ổn định. Sản phẩm bệnh trong các hốc lao dần dần chứa nhiều các chất muối vôi, tạo nên những đám mờ hơi tròn.

### 2.2.6. Dấu hiệu chèn ép

Một hang lao cũng cho những hình chèn ép các hốc thận như thể trong u thận. Hang lao có thể in một dấu cong như lưỡi liềm trên đài, bể thận, hoặc kéo dài một đài thận, ép mỏng đài thận, hoặc làm lệch hướng đài thận.

## 3. CHẨN ĐOÁN PHÂN BIỆT

Cần phân biệt lao thận với các bệnh sau:

- Viêm thận thông thường: không có hình hẹp một phần hoặc toàn bộ các hốc thận.
- Di chứng chấn thương thận: cũng có hình hẹp biến dạng các hốc thận.
- U thận: hình lệch hướng các đài thận không có trật tự. Các hình gặm nhấm trong u thận gồ ghề và thô, ngược lại trong lao thận thì hình răng cửa.
- Sỏi thận: một hòn sỏi có thể làm cho hốc thận teo nhỏ, do đó phía trên sẽ bị giãn to. Chụp phim thận không chuẩn bị sẽ loại trừ dễ dàng.

## TỰ LƯỢNG GIÁ

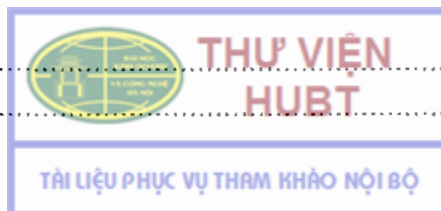Trả lời ngắn gọn các câu sau

1. Ba kiểu thay đổi hình dáng thận trong lao thận là:

- Thể giả u

-

-





2. Ba kiểu chít hẹp dài bề thận trong lao thận là:

— .....  
— .....  
— .....

3. Ba hình dáng chít hẹp niệu quản trong lao thận là:

— .....  
— .....  
— .....

**Chọn ý đúng nhất ở các câu sau**

4. Hình ảnh nào sau đây là hình ảnh của lao thận:

- A. Chít hẹp dài nhỏ
- B. Chít hẹp dài lớn
- C. Chít hẹp bề thận
- D. Cả ba hình ảnh trên

5. Hình ảnh nào sau đây là hình ảnh thời kỳ đầu của hẹp dài nhỏ trong lao thận

- A. Trên chỗ hẹp giãn to
- B. Trên chỗ hẹp co nhỏ
- C. Đài nhỏ bị cắt dời khỏi đài lớn
- D. Cả ba hình ảnh trên

6. Hình ảnh nào sau đây là hình ảnh trong quá trình hẹp dài nhỏ ở lao thận:

- A. Trên chỗ hẹp giãn to
- B. Có hình giống cốc rượu sâm banh
- C. Đài nhỏ bị cắt dời đài lớn
- D. Cả ba hình ảnh trên

7. Hình ảnh nào sau đây là hình ảnh sau cùng của hẹp dài nhỏ ở lao thận:

- A. Đài nhỏ giãn lớn
- B. Đài nhỏ biến dạng méo mó
- C. Đài nhỏ chỉ còn là một gai nhỏ
- D. Đài nhỏ thành hình hang

8. Hình cánh hoa xảy ra ở bệnh lý phần nào của lao thận:

- A. Chít hẹp dài nhỏ
- B. Chít hẹp dài lớn
- C. Chít hẹp bề thận
- D. Chít hẹp bàng quang



## HÌNH ẢNH XQUANG U THẬN – TIẾT NIỆU

### MỤC TIÊU

1. Trình bày được chẩn đoán hình ảnh u lành tính và ung thư thận.
2. Trình bày được chẩn đoán hình ảnh u bể thận và niệu quản.
3. Trình bày được chẩn đoán hình ảnh u bàng quang.

## 1. U THẬN LÀNH TÍNH

### 1.1. U tuyến

Có nguồn gốc từ tế bào biểu mô ống lượn gần và hay nằm ở vùng dưới vỏ thận. Kích thước thường nhỏ dưới 3cm. Về tổ chức học người ta phân biệt.

– U tế bào lớn Hamperl (oncocytome, cystadénome papilaire) hay gặp nhất, adénome tế bào ống thận (adénome tubulaire) và adénome tinh chất tế bào mỡ (adénome alveolaire adipeux) ít gặp hơn.

– Bằng hình ảnh không thể phân biệt được các loại u nói trên. Trên UIV người ta vẫn có thể thấy hình khối lồi nhỏ ở thận. Chụp mạch thấy vùng ít mạch, mức độ tưới máu kém. Trên chụp cắt lớp vi tính có thể thấy các ổ giảm hoặc đồng tỷ trọng không tăng đậm thuốc cản quang khi tiêm, trên siêu âm có thể thấy ổ tăng âm.

### 1.2. U cơ trơn: (Leiomyomes)

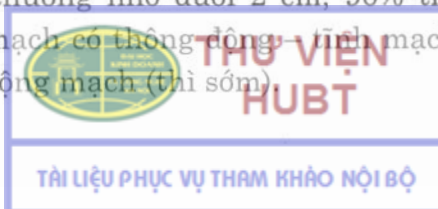
Các u cơ trơn cũng thường nằm ở khu vực dưới bao, bằng kỹ thuật điện quang rất khó phân biệt với adénome.

### 1.3. U xơ (Fibrome)

Thường hay nằm ở vùng tuỷ thận, chiếm khoảng 27%, theo dõi bằng điện quang thấy phát triển chậm.

### 1.4. U mạch máu (Hemangiomes)

Các u mạch máu thường nhỏ dưới 2 cm, 90% thấy nằm gần bể thận, chụp mạch thấy hình cuộn mạch có thông động – tĩnh mạch, biểu hiện bằng ngấm đầy thuốc tĩnh mạch ở thì động mạch (thì sớm).



## 1.5. U mạch – cơ – mỡ (Angio–myo–liomes)

U mạch – cơ – mỡ thường là một loạn sản phôi thai có thể đơn độc hoặc nhiều ổ. Có khoảng 10% biểu hiện ở thận dưới dạng xơ hoá củ Bourneville– Prigel. Khối có thể có kích thước lớn như nắm tay, biểu trong UIV như hội chứng u thực thụ. Trên siêu âm thường thấy khối tăng âm đậm. Chụp cắt lớp vi tính thấy những vùng giảm đậm mạnh chứa mỡ. Chụp mạch thấy hệ thống mạch ngoằn ngoèo, giãn to và có nhiều phình mạch kiểu chùm nho, thường không thấy động tĩnh mạch. Các tĩnh mạch quanh u thường sắp xếp theo lớp kiểu vỏ hành. Người ta thấy có khoảng 25% có máu tụ quanh thận. Chẩn đoán một cách chính xác trước mổ của loại u này hầu như chỉ đạt được ở những bệnh nhân có mắc bệnh xơ hoá củ.

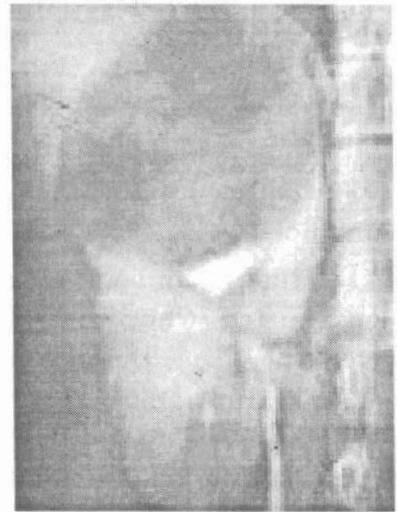
## 2. UNG THƯ THẬN

Ung thư thận chiếm khoảng 3% các ung thư biểu mô, 80% các u đặc ở thận. Ung thư thận có thể xâm nhập các cơ quan lân cận và hệ thống mạch máu. Các mầm ung thư có thể lan tới tận thất phải theo hệ thống tĩnh mạch thận và tĩnh mạch chủ dưới.

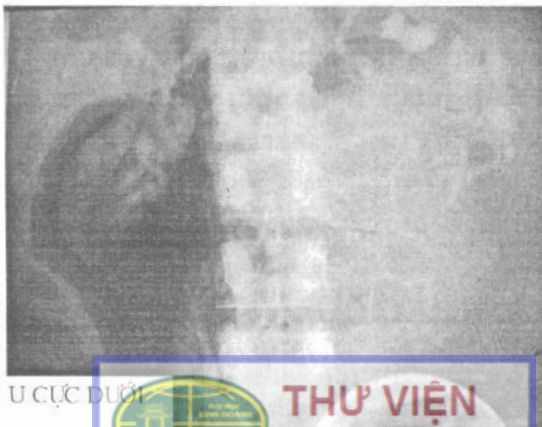Trên phim chụp hệ tiết niệu thường quy ta khó thấy được điều gì, có thể thấy được bóng thận to hơn bình thường hoặc các vôi hoá ở vùng thận.

Trên phim UIV thấy các dấu hiệu bành chương của u:

Đường bờ thận to ra hoặc xoá hẳn hình dáng của một số thùy. Bóng thận to ra và bị đè đẩy di lệch. Các đài bể thận cũng bị đè đẩy lệch hướng, chèn ép kéo dài hoặc bị cắt cụt. Có thể có các vôi hoá nhỏ trong u, có thể thấy bể thận bị xâm lấn (hình khuyết trong bể thận bờ không đều).



Hình 78. Ung thư cực trên thận



U CỰC DƯỚI

Hình 79. Ung thư cực dưới thận trái

## ***Siêu âm***

Khối ung thư thể hiện cấu trúc âm không đồng nhất, những vùng ít mạch thường giảm âm, vùng giàu mạch đậm âm, vùng hoại tử hầu như rỗng âm, nhiều khi cũng thấy ung thư thâm nhiễm vùng các cơ quan lân cận, có huyết khối ác tính ở tĩnh mạch chủ.

### ***Chụp cắt lớp vi tính***

Hay gặp vôi hoá trung tâm u nang hoá giảm đậm hoặc đồng tỷ trọng với phần mềm (khoảng 15 – 30%). Cũng có thể gặp u ngấm đậm thuốc cản quang ở thời kỳ đầu, ở giai đoạn sau, u thường giảm đậm so với mô thận lành. Các vỏ xơ bao bọc quanh ổ thận thường dày lên do phản ứng viêm. Trong trường hợp u hoại tử hoàn toàn cần phải chẩn đoán phân biệt với một nang đơn thuần (nang thường có vỏ rất mỏng). Cũng cần phải tìm một cách có hệ thống các hạch động mạch chủ, cạnh cột sống và các hạch di căn ở xa.

### ***Chụp mạch***

– Dấu hiệu hội chứng u: đè đẩy gây di lệch làm cong hoặc kéo dài các động mạch, di lệch đè ép tĩnh mạch.

– Dấu hiệu thâm nhiễm: các động mạch thùy và tiểu thùy thông với nhau bởi một vùng nối.

– Hình mạch bệnh lý: mạch thường có kích thước đa dạng, có những vị trí giãn, hẹp khu trú. Chụp ở thì nhu mô thấy hình ảnh u với các vệt vùng các ổ phình mạch nhỏ và các thông động tĩnh – mạch ngấm thuốc. Trong một số trường hợp dễ xác định hình ảnh bệnh lý phải dùng chụp mạch có sử dụng thuốc co mạch. Các mạch bình thường của thận khi tiêm angiotensine sẽ có phản ứng co mạch, còn các mạch máu tái tạo do u không thay đổi.

– Trong ung thư thận có khoảng 20% các trường hợp khi chụp mạch không thấy hình ảnh mạch bệnh lý.

– Tuần hoàn bàng hệ: chụp mạch thấy hệ thống tuần hoàn bàng hệ ngấm thuốc, động mạch thân tạng, động mạch mạc treo, các động mạch cạnh cột sống, động mạch liên sườn cũng như hệ thống tĩnh mạch ngoài thận.

– Huyết khối ung thư: biểu hiện bởi hình khuyết trong lòng tĩnh mạch thận, tĩnh mạch chủ khi chụp tĩnh mạch hoặc chụp thì tĩnh mạch sau chụp động mạch với liều cao thuốc cản quang.

– Chẩn đoán phân biệt:

Áp xe, viêm thận bể thận hạt vàng, u lành sarcome hoặc biến chứng của nang.

## **3. CÁC U CỦA BỂ THẬN NIỆU QUẢN**

Các u của bể thận hiếm hơn u thận và bàng quang, nó thường gây nên bít tắc đường tiết niệu dẫn đến ứ đọng nước tiểu, nhiễm trùng, sỏi tiết niệu. Trên các phim UIV thấy hình khuyết ở các đài, bể thận, niệu quản kèm theo ứ nước thận.

Thông thường rất khó phân biệt ở giai đoạn đầu là u lành hay ác tính (trừ u mạch ở bể thận dễ chẩn đoán bằng chụp mạch). Ở giai đoạn muộn có thể xác định tính chất ác tính dễ dàng hơn nhờ dấu hiệu xâm lấn nhu mô thận.

### 3.1. Phim UIV

- Hiếm khi thấy các vôi hoá.
- Hình khuyết bờ sáng không đều trong niệu quản hoặc đài bể thận.
- Trong trường hợp thâm nhiễm nhu mô thận, đài thận có thể bị cắt đứt, ứ đọng nước tiểu tại chỗ hẹp, sỏi thứ phát.
- Trong u niệu quản thấy giãn sau chỗ hẹp (dấu hiệu Berg mann) ngược lại trong sỏi niệu quản lại thấy co thắt sau chỗ hẹp.

### 3.2. Siêu âm và chụp cắt lớp vi tính

Xác định chính xác vị trí của u.

### 3.3. Chụp mạch

Thường trên các phim chụp mạch thấy bể thận cản quang nhạt, giãn, thấy một số nhánh động mạch sinh ra từ động mạch bể thận niệu quản.

### 3.4. Chẩn đoán phân biệt

Trên UIV cần phân biệt với nang niệu quản, sỏi u hoặc xơ sau phúc mạc. Chụp mạch: cần phân biệt ứ mủ bể thận.

## 4. U BÀNG QUANG

U ác tính ở bàng quang là hay gặp nhất so với các u đường tiết niệu, chiếm khoảng 3% tất cả các ung thư biểu mô. Rất hiếm gặp u lành ở bàng quang.

### 4.1. Trên phim UIV

- Bề mặt khối u hiếm khi bị vôi hoá.
- Chụp bàng quang thấy hình khuyết nhiều thùy, hoặc hình đoạn cứng, bờ bàng quang bị co kéo.
- Nếu thấy niệu quản giãn to chứng tỏ có thâm nhiễm vùng lỗ niệu quản.
- Đôi khi cũng phát hiện được thâm nhiễm lớp mỡ quanh bàng quang.

### 4.2. Siêu âm

Siêu âm qua thành bụng nhất là qua âm đạo, trực tràng phát hiện tốt những tổn thương dày thành bàng quang khu trú, các khối u lớn.

### 4.3. Chụp cắt lớp vi tính

Thấy được các bất thường về thành bàng quang và cả những xâm lấn lớp mỡ quanh thành bàng quang.



#### 4.4. Chụp mạch

Chụp chọn lọc động mạch chậu trong cùng với bơm hơi bàng quang phát hiện ở vùng u những động mạch tăng sinh, ngoằn ngoèo, mao mạch giãn rộng, hình cái mở nút chai, cũng thấy khối ngấm đậm thuốc cản quang và các tĩnh mạch cũng ngấm do thông động – tĩnh mạch.

#### 4.5. Chụp bạch mạch

Bạch mạch bị đứt đoạn, có những hình khuyết ở hạch, mạch bạch huyết vùng chậu gốc và các hạch cạnh động mạch chủ. Các di căn hạch đầu tiên hay gặp là hạch cùng bịt, vùng chậu trong thường khó phát hiện.

#### 4.6. Chẩn đoán phân biệt

Các u nhú, sa lồi niệu quản, loạn sản bạch huyết.

### TỰ LƯỢNG GIÁ

**Tra lời ngắn gọn các câu sau**

1. Năm loại u thận lành tính là:

- .....
- .....
- U cơ trơn
- .....
- U mạch máu

2. Bốn dấu hiệu của ung thư bể thận – niệu quản trên phim UIV là:

- .....
- .....
- Hình khuyết bờ sáng không đều trong niệu quản và đài bể thận
- .....

3. Bốn dấu hiệu của ung thư bàng quang trên phim UIV là:

- .....
- .....
- Giãn niệu quản nếu có thâm nhiễm lỗ niệu quản
- .....

**Chọn ý đúng nhất ở các câu sau**

4. Hình ảnh nào sau đây có thể thấy được ở u thận trên phim chụp UIV:

- A. Bóng thận to
- B. Thận bị đè đẩy đi lệch



- C. Đai thận bị cắt cụt  
D. Cả ba hình ảnh trên
5. Hình ảnh nào sau đây không thể thấy được ở u thận trên phim chụp UIV:  
A. Đai thận lệch hướng  
B. Bóng thận to  
C. Đai thận bị cắt cụt  
D. Mạch máu tăng sinh
6. Hình ảnh nào sau đây có thể thấy được ở u thận trên phim chụp mạch:  
A. Cắt cụt đài thận  
B. Hẹp đài thận  
C. Đè đẩy di lệch động mạch thận  
D. Kéo dài đài thận
7. Hình ảnh nào sau đây có thể thấy được ở u thận trên phim chụp mạch:  
A. Đẩy cong động mạch  
B. Thông động mạch tiểu thụ  
C. Đè đẩy động mạch thận  
D. Cả ba hình ảnh trên
8. Hình ảnh nào sau đây có thể thấy được ở u thận trên phim chụp mạch:  
A. Dấu hiệu thâm nhiễm  
B. Hình mạch bệnh lý  
C. Huyết khối ung thư  
D. Cả ba hình ảnh trên

# HÌNH ẢNH XQUANG CÁC TỔN THƯƠNG CƠ BẢN CỦA XƯƠNG KHỚP, CHẤN THƯƠNG XƯƠNG KHỚP

## MỤC TIÊU

1. Trình bày được hình ảnh Xquang những tổn thương bệnh lý cơ bản của xương khớp.
2. Mô tả được hình ảnh Xquang những tổn thương cơ bản của chấn thương xương khớp.

## 1. HÌNH ẢNH XQUANG NHỮNG TỔN THƯƠNG BỆNH LÝ CƠ BẢN CỦA XƯƠNG KHỚP

### 1.1. Bất thường về cấu trúc


#### 1.1.1. Loãng xương (còn gọi là xương mất chất vôi)

Loãng xương có thể thấy được trên phim Xquang khi lượng calci chứa trong xương giảm từ 30% trở lên, biểu hiện trên phim dưới hai dạng:

- Loãng xương đồng đều:
  - + Hình xương nhạt do mất chất vôi có khi chỉ đậm hơn phần mềm một ít.
  - + Vỏ xương mỏng, loãng xương nhiều, vỏ xương có thể mỏng như đường kẻ bằng bút chì, ống tuỷ rộng ra.
  - + Mạng lưới xương xốp trở lên thưa thớt và rõ nét.
- Loãng xương lốm đốm:

Trên nền của tổ chức xương bình thường hay bị loãng xương xuất hiện các vùng hình tròn sáng hơn bình thường như hình kê hay to hơn (thường hay ở vùng hành xương hay xương sọ).

- Loãng xương thường gặp trong các bệnh cảnh sau:
  - Bất động xương lâu.
  - Thiếu các vitamin, calci, phospho.v.v... do các nguyên nhân khác nhau.
  - Các quá trình bệnh lý ở xương như: viêm, lão xương, hội chứng Sudeck (rối loạn vận mạch đầu dưới chỗ gãy).





### 1.1.2. Đặc xương

- Độ đậm xương tăng lên, cấu trúc chi tiết của xương mờ hay mất đi.
- Vỏ xương dày có khi làm hẹp hay mất ống tuỷ.
- Tổ chức xương xốp đặc lại làm mất các thố xương.
- Đặc xương có thể khu trú hay lan toả, có thể đồng đều hay không đồng đều, có hình vạch đậm hay nốt đậm.
- Đặc xương có thể ở bờ xương làm vỏ xương dày ra hay bồi đắp màng xương, hay đặc xương trong thân xương.

*Nguyên nhân đặc xương:*

- Đặc lan toả: trong các bệnh về máu, di căn ung thư, rối loạn tuyến giáp, ngộ độc bởi kim loại nặng, giang mai, các bệnh bẩm sinh.
- Đặc khu trú: phản ứng của xương (do tiếp cận với một tổn thương do bất cứ một bệnh sinh nào; viêm xương, lao xương...) hoặc một quá trình bệnh học tạo xương (một khối u xương). Ở cạnh một khớp; hiện tượng đặc xương dưới diện khớp thể hiện sự rối loạn cơ học ở chỗ nối tiếp.

### 1.1.3. Tiêu xương

Xương bị tiêu huỷ tạo nên những hình khuyết ở giữa xương hoặc ở gần bờ xương, có thể làm thay đổi hình thể ngoài của xương. Các hình khuyết có thể tạo nên hình hang, hình kén trong xương.

Giới hạn (bờ viền) khuyết xương: phụ thuộc vào tốc độ phát triển của tổn thương và quyết định tình trạng của xương kề bên.

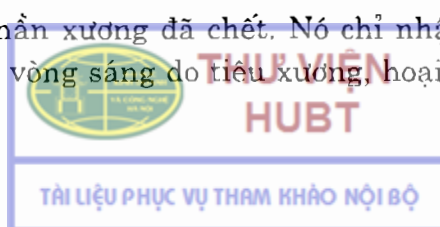
- Giới hạn đặc: tổn thương tiến triển chậm (nhiễm khuẩn mạn tính, u lành tính).
- Bờ viền rõ: hình khuyết như đột lỗ, không có phản ứng xung quanh thể hiện tổn thương tiến triển chậm (Bệnh Kahler...).
- Bờ viền thành quầng hoặc không liên tục: thể hiện tổn thương tiến triển rất nhanh (ung thư nguyên phát hoặc thứ phát, nhiễm khuẩn cấp tính) đôi khi giới hạn trở nên rất mờ không thấy rõ do xuất hiện nhiều lỗ rất nhỏ đó là tổn thương tiến triển nhanh (thường là u ác tính nguyên phát).

*Nguyên nhân tiêu xương:*

- Viêm xương, đặc biệt là lao xương.
- Do chèn ép từ ngoài vào (phồng động mạch, tĩnh mạch).
- U xương, kén xương.

### 1.1.4. Hoại tử xương (còn gọi là xương chết)

Là hình ảnh một phần xương đã chết. Nó chỉ nhận được trên phim khi được bao bọc xung quanh với vòng sáng do tiêu xương, hoại tử xương thường gặp trong bệnh viêm xương tuỷ.



## 1.2. Bất thường về hình dạng xương

– Phì đại xương.

+ Phì đại màng xương (mặt ngoài vỏ xương): tạo nên do phản ứng của màng xương bồi đắp thêm xương mới vào bên ngoài vỏ xương thành những hình giống như vỏ hành, gai xương hoặc hình lỗ xương.

Nguyên nhân do chấn thương, viêm dày màng xương, u xương...

+ Phì đại mặt trong vỏ xương: xương mọc thêm ở phía trong thân xương, xương đặc lại, ống tuỷ bị lấn dần hẹp lại và có khi bị hẹp hoàn toàn.

– Xương mỏng ra.

– Xương cong.

## 2. CHẤN THƯƠNG XƯƠNG KHỚP

### 2.1. Gãy thân xương dài

Đường gãy là đường sáng mất tính liên tục của xương, đường gãy có thể ngang, chéo, xoắn.

Hai đầu xương có thể bị di lệch hoặc không, có thể chồng lên nhau (đoạn chồng lên nhau có thể đậm hơn vùng khác).

**2.2. Vỡ xương:** thường gặp ở xương dẹt và xương ngắn như thân đốt sống và xương sọ. Thường có nhiều đường vỡ tạo nên những mảnh xương.

### 2.3. Gãy xương do xương bị lún

Thường xảy ra ở xương ngắn, ở hành xương, các thân xương dài và thân đốt sống. Các trường hợp này không có đường gãy, nhưng các đoạn xương cài vào nhau.

Hình gãy xương không thể hiện bằng đường sáng mà bởi một hình đậm hoặc thay đổi hướng của bề xương.

**2.4. Gãy xương thành mảnh** (hoặc do dập dẹt) ở đầu xương và có biến chứng trật khớp.

**2.5. Gãy cành tươi:** là loại gãy không hoàn toàn ở trẻ nhỏ, màng xương không bị đứt.

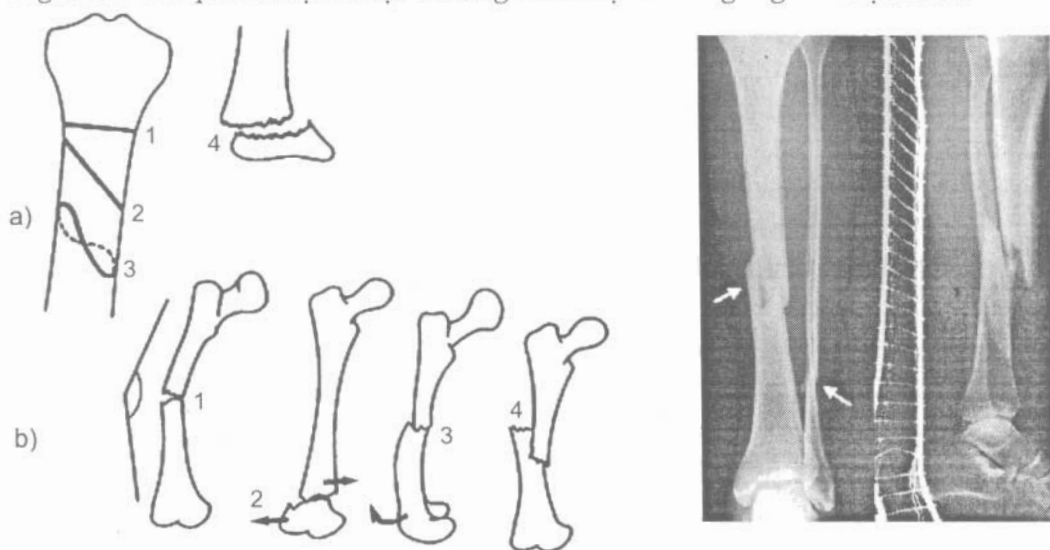
**2.6. Bong sụn tiếp:** ở trẻ em sụn tiếp bị trượt làm cho đầu xương lệch khỏi trục của thân xương.

**2.7. Gãy phức tạp:** xương vỡ làm nhiều mảnh, gãy hở vào khớp và không có khả năng sắp xếp lại như cũ.

### 2.8. Gãy xương do mệt mỏi hay gãy xương di bộ

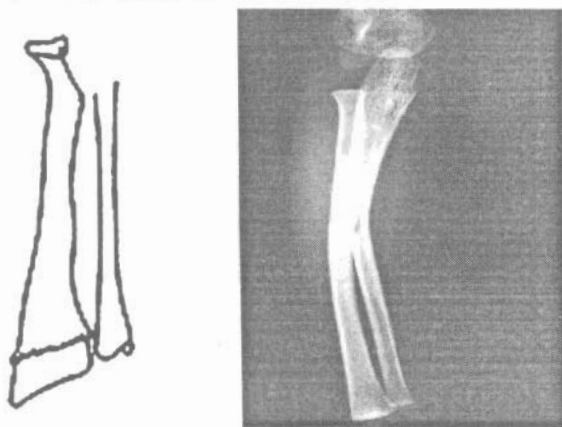
Thứ phát do những vị chấn thương xảy ra do những động tác bất thường. Vị trí gãy chủ yếu ở chi dưới (đốt bàn thứ hai, thứ ba, xương gót, hiếm hơn ở xương chày, xương mác hay xương đùi).

Vết rạn xương thường theo chiều ngang có thể không thấy trên các phim chụp lúc ban đầu và chỉ thấy rõ vài tuần sau khi bắt đầu thấy can xương. Chụp cộng hưởng từ có thể phát hiện được những hình rạn xương ở giai đoạn đầu.



**Hình 80. Các loại gãy xương**

- a) Các đường gãy khác nhau; 1. Gãy ngang; 2. Gãy chéo; 3. Gãy xoắn; 4. Bong đầu xương (ở trẻ em)  
 b) Hình di lệch; 1. Gập góc; 2. Tịnh tiến; 3. Xoắn; 4. Chồng lên nhau



**Hình 81. Gãy cành tươi ở trẻ em**

Hình nếp gãy ở đầu dưới xương quay có thể thẳng, gập góc ít hoặc nhiều, không nhìn thấy hình mất liên tục hay chồng lên nhau hoặc xoắn vặn xương.

## TỰ LƯỢNG GIÁ

Trả lời ngắn gọn các câu sau

1. Ba loại bệnh lý gây lên loãng xương là

.....  
 .....  
 .....



2. Bốn dấu hiệu của đặc xương là

- .....
- .....
- Tổ chức xương xếp đặc lại làm mất các thớ xương
- .....

3. Ba loại nguyên nhân gây tiêu xương là:

- .....
- .....
- Do chèn ép từ ngoài vào

4. Ba loại bất thường về hình dạng xương là:

- .....
- .....
- .....

**Chọn ý đúng nhất ở các câu sau**

5. Hình ảnh nào sau đây là hình ảnh loãng xương đồng đều:

- A. Hình xương nhạt kém cản quang
- B. Vỏ xương dày
- C. Mạng lưới xương xếp dày hơn
- D. Cả ba hình ảnh trên

6. Hình ảnh nào sau đây không phải là hình ảnh loãng xương đồng đều:

- A. Hình xương đậm cản quang nhiều
- B. Vỏ xương mỏng
- C. Mạng lưới xương xếp thưa hơn
- D. Cả ba hình ảnh trên

7. Hình ảnh nào sau đây là hình ảnh loãng xương lõm dóm:


- A. Những vòng tròn sáng kích thước lớn
- B. Những nốt đậm xương
- C. Hình tròn sáng nhỏ như hạt kê
- D. Vỏ xương dày

8. Hình ảnh nào sau đây là hình ảnh đặc xương:

- A. Mạng lưới xương xếp thưa hơn
- B. Vỏ xương mỏng
- C. Độ đậm xương tăng lên
- D. Những vòng tròn sáng kích thước lớn

9. Hình ảnh nào sau đây là hình ảnh đặc xương:

- A. Mạng lưới xương xếp thưa hơn
- B. Vỏ xương dày
- C. Hình xương nhạt kém cản quang
- D. Những vòng tròn sáng kích thước lớn



## HÌNH ẢNH XQUANG VIÊM XƯƠNG – LAO XƯƠNG KHỚP

### MỤC TIÊU

1. Trình bày được hình ảnh Xquang của viêm xương tuỷ.
2. Mô tả được hình ảnh Xquang của lao xương, khớp.
3. Trình bày được hình ảnh Xquang của các hoại tử xương vô khuẩn.

### 1. VIÊM XƯƠNG TUỠY (CỐT TUỠY VIÊM)

Viêm xương gặp nhiều nhất do tụ cầu vàng, thường gọi là cốt tuỷ viêm.

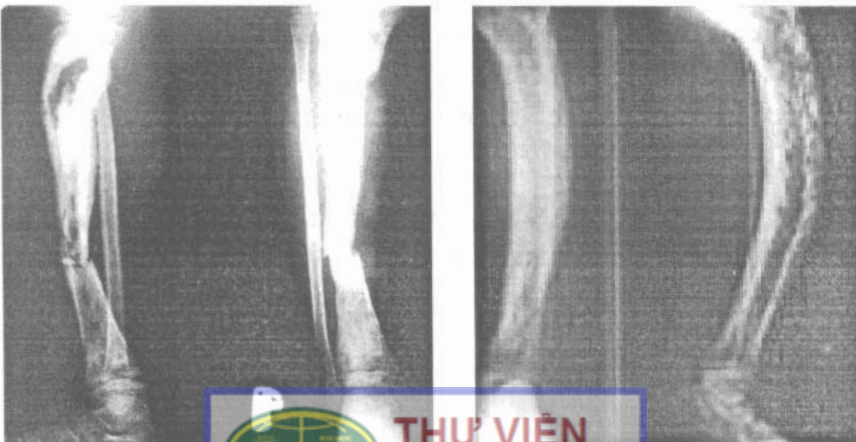Bệnh hay thấy ở người trẻ, nam giới là chính, đặc biệt ở tuổi 15, ổ bệnh đầu tiên thường khu trú ở hành xương nơi có mạng mạch máu phong phú của đầu xương dài.

#### 1.1. Thể điển hình

Hình Xquang có bốn tổn thương chính:

– Loãng xương: là dấu hiệu đầu tiên, biểu hiện một vùng mất chất vôi nhẹ, đường bờ không rõ ở vùng hành xương.

– Hình ổ mủ: biểu hiện của tổn thương tiêu xương, trên phim là những ổ khuyết sáng của ổ áp xe, tạo thành một hay nhiều ổ bên trong có thể có mảnh xương chết.



THƯ VIỆN  
HUY

Hình 8.2. Viêm xương chảy

– Hình xương chết: hình mảnh xương có độ đậm giảm hơn hay mảnh xương lành nằm bên trong ổ mủ.

– Hình đặc xương và phản ứng màng xương: phản ứng màng xương xuất hiện bao quanh ổ bệnh tiên phát. Về sau quanh vùng tiêu xương thường luôn có phản ứng đặc xương làm hẹp ống tuỷ và có thể làm xương phình to.

Bốn tổn thương trên tạo nên một hình ảnh tổn thương không thuần nhất ở vùng xương bị viêm. Nhưng trong viêm xương tuỷ thì tổn thương đặc xương và mọc thêm xương mạnh hơn các tổn thương khác.

## 1.2. Viêm xương qua các giai đoạn

– Giai đoạn đầu: xuất hiện đột ngột bằng triệu chứng đau xương, đau nhiều và khu trú ở một vùng, kèm theo có sốt và tăng bạch cầu đa nhân.

Giai đoạn này phim Xquang không thấy thay đổi nhiều: chỉ thấy mất chất vôi nhẹ, đôi khi thấy phản ứng màng xương nhẹ.

Giai đoạn này nhờ điều trị kháng sinh có thể khỏi nhanh và không để lại di chứng, tuy nhiên nó có thể trở thành mạn tính.

– Giai đoạn từ 3–5 tuần sau khi bị nhiễm trùng:

Xuất hiện hình tiêu huỷ xương, vùng xương xẹp tổn thương sớm hơn vùng xương đặc, tạo thành những hình khuyết xương (ổ áp xe).

– Muộn hơn nữa: có các hình ổ mủ, hình xương chết nằm trong ổ mủ, phản ứng mọc thêm xương xuất hiện, hình đặc xương quanh các ổ mủ, phản ứng bảo vệ hình thành ở ngoại vi dưới dạng dày xương tiến triển, khi đó đường bờ thân xương trở lên không đều lồi lõm. Giai đoạn này trên phim Xquang có hình ảnh của cốt tuỷ viêm điển hình.

## 1.3. Thể không điển hình

– Áp xe Brodie: thể này thường gặp ở người lớn, ở vùng hành xương đầu xương dài, thường gặp ở người lớn.

Trên phim là một ổ khuyết sáng, bờ dày do phản ứng đặc xương bao quanh ổ áp xe, thường là một ổ đơn độc, bên trong ổ áp xe có thể có hay không có xương hoại tử. Thể này có thể nhầm với u xương dạng xương (osteome osteide).

– Thể tiêu huỷ.

Thường gặp ở xương ngắn và xương dẹt như xương sườn, xương chậu, xương sọ. Vùng bị viêm có dấu hiệu chủ yếu là tiêu xương còn các dấu hiệu khác kín đáo hơn.

– Viêm xương tuỷ ở đầu xương: gây mủ trong khớp, trong thể này khe khớp sẽ rộng ra, có thể gây trật khớp.

– Thể viêm xương tuỷ ở trẻ sơ sinh: thường ở nhiều xương chủ yếu là xương dài. Khó chẩn đoán với lao xương và giang mai.

– Thể viêm xương tuỷ giả u (cốt tuỷ viêm xơ hoá).

Đó là viêm xương mạn tính của xương dài, đặc trưng bằng nhiều xương mọc thêm có thể nhầm với u xương thể đặc xương. Cần kết hợp thêm với lâm sàng và theo dõi tiến triển theo thời gian.

## 2. LAO XƯƠNG KHỚP

Dấu hiệu Xquang của lao xương khớp thường xuất hiện muộn hơn dấu hiệu lâm sàng, bệnh khu trú hầu hết ở các khớp lớn như khớp háng, khớp gối, khớp cột sống, khớp cổ chân, khớp vai...

Viêm khớp do lao thường chỉ khu trú ở một khớp, bệnh thường được phát hiện khi có dấu hiệu viêm khớp trung bình và mạn tính: đau hạn chế cử động, đôi khi sưng, tăng nhiệt độ tại chỗ, tốc độ máu lắng tăng và có bệnh cảnh của lao.

Về Xquang thấy các dấu hiệu:

– Hình ổ lao: là hình tiêu xương chứa chất bã đậu với đường bờ nhám nhỏ, ổ lao có thể trở nên cản quang khi đóng vôi.

– Khe khớp hẹp: sụn bọc đầu xương bị tổn thương mất dần làm cho khe khớp hẹp lại, đây là dấu hiệu sớm nhất của lao khớp và cần chụp hai bên để so sánh. Khe khớp sẽ dần dần trở nên không đều nhám nhỏ.

– Phần mềm xung quanh sưng lên làm cho khe khớp trở nên mờ.

– Mất chất vôi: trong trường hợp tổn thương lao mới chỉ ở bao khớp chưa lan sang tổ chức xương thì dấu hiệu duy nhất là dấu hiệu mất chất vôi, vỏ xương mỏng và xương xốp thưa.

– Tổn thương nặng kéo dài có thể gây trật khớp và dính khớp.

Nếu điều trị được tiến hành trước khi có phá huỷ sụn trầm trọng thì bệnh sẽ khỏi hoàn toàn không để lại di chứng. Tiến triển tự nhiên sẽ dẫn tới phá huỷ khớp và sau đó là cứng khớp và dính khớp.

Trong một số trường hợp dấu hiệu Xquang là rất kín đáo, việc so sánh các phim đã chụp, so sánh hai bên nhất là phim chụp cắt lớp có thể giúp cho phát hiện tổn thương phá huỷ xương khó nhìn thấy trên phim chụp thường.

### 2.1. Lao khớp háng (Hình 82 và 83)

Khớp háng là một khớp dễ bị tổn thương lao, tiến triển có thể qua các giai đoạn sau:

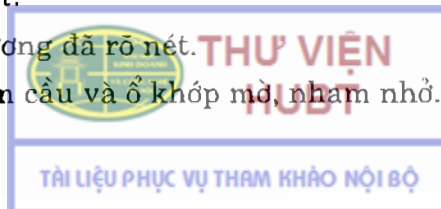
#### **Giai đoạn I**

– Khe khớp hẹp nhẹ, đường viền của đầu xương trong bao hoạt dịch mờ, không rõ nét.

– Đầu xương đùi và xương chậu xung quanh ổ khớp mất chất vôi. Đây là những dấu hiệu Xquang sớm nhất.

#### **Giai đoạn II: tổn thương đã rõ nét.**

– Đường viền của chỏm cầu và ổ khớp mờ, nhám nhỏ.



– Khe khớp hẹp nhiều hơn.

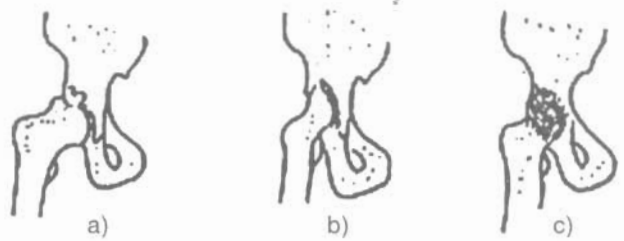
– Kiến trúc xương xung quanh cũng bị phá huỷ nhiều, từng đám khuyết lớn của ổ lao trên chỏm cầu và ổ khớp.

**Giai đoạn III**, trầm trọng hơn khớp bị biến dạng nhiều và thường có áp xe lạnh.

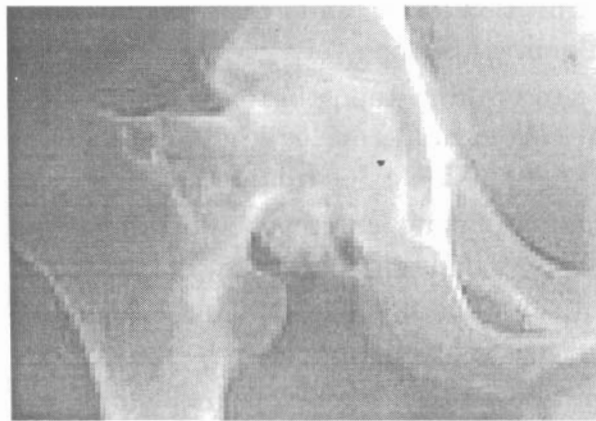– Đầu xương bị phá huỷ nhiều khó nhận dạng.

– Ổ khớp phá huỷ nhiều, có khi bị thủng.

– Giai đoạn này có thể nhìn thấy trật khớp háng.



**Hình 83. Lao khớp háng**  
a) Giai đoạn II; b) Giai đoạn III; c) Giai đoạn IV



**Hình 84. Lao khớp háng**

**Giai đoạn IV:** là giai đoạn muộn đã được điều trị khỏi.

– Khớp háng bị dính, có những thớ xương đi từ chỏm cầu qua ổ khớp.

– Đường viền của xương dần dần đậm lại và rõ nét hơn.

## 2.2. Lao cột sống (Hình 84)

Lao cột sống điển hình gặp ở người trẻ, đau khu trú vùng lưng, bệnh được phát hiện do đau và cứng cột sống.

Khám Xquang là quan trọng nhất, cần phải chụp phim thẳng và phim nghiêng, có thể chụp cả phim cắt lớp thẳng và nghiêng.

Hình Xquang có thể phân ra làm ba giai đoạn theo tiến triển của bệnh:

### **Giai đoạn I**

Khe khớp giữa các đốt sống hẹp lại (rõ nhất trên phim nghiêng).

– Đường viền của đốt sống mờ, đốt bị tổn thương có thể kém đậm hơn các đốt khác.

### **Giai đoạn II**

Khe khớp hẹp nhiều, phần trước của các đốt sống bắt đầu xẹp xuống (hình chêm).





– Hai bề mặt khớp bị phá huỷ nham nhở, có thể thấy những ổ khuyết sáng do tiêu xương bã đậu hoá.

– Giai đoạn này ở phần mềm quanh đốt sống có thể thấy hình áp xe lạnh biểu hiện bằng hình thoi mờ bao quanh cột sống vùng bị tổn thương.

### **Giai đoạn III**

– Cột sống bị biến dạng, đốt sống bị xẹp hẳn xuống (chủ yếu là phần trước) bờ xương bị phá huỷ nhiều.

Cột sống bị gập thành góc mở ra trước tương ứng với điểm gù lưng trên lâm sàng, đốt sống có thể trượt sang bên hoặc ra trước, ảnh hưởng tới tuỷ sống và có thể gây liệt.

Dưới tác dụng của điều trị đặc hiệu người ta thấy hình đặc xương bao quanh các ổ tiêu xương, sau đó quá trình sửa chữa diễn ra dần dần nhưng các tổn thương đã mắc vẫn còn tồn tại thành các di chứng.

\* Một số dấu hiệu Xquang khác đặc hiệu theo vị trí các tổn thương lao.

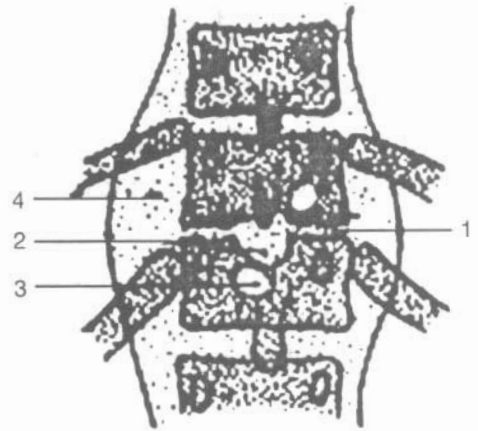
– Lao cột sống thắt lưng: tổn thương vùng này nếu có áp xe lạnh thì áp xe thường lan toả theo cơ đai chậu đến tụ ở hố chậu và có khi tới cả bẹn.

– Lao cột sống lưng: do các thân đốt sống bị tổn thương xẹp lại nên các xương sườn hơi bị hội tụ lại tại nơi đốt sống bị tổn thương như hình nan hoa bánh xe.

Nếu có hình áp xe lạnh sẽ thấy hình túi mũ ở trung thất và thường bị che lấp ở sau tim.

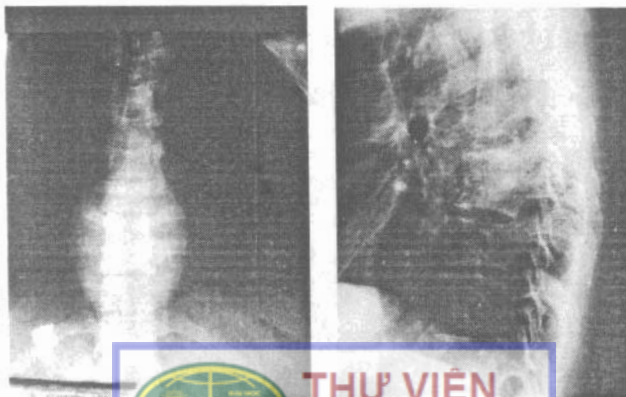
– Lao cột sống cổ: thường kèm theo trật đốt sống cổ thứ nhất ra trước.

Nếu có áp xe lạnh thì bóng mờ trước cột sống cổ sẽ rộng hơn bình thường.



**Hình 85. Lao cột sống lưng**

1. Lún đĩa đệm; 2. Phá huỷ xương kế cận; 3. Hình khuyết xương; 4. Hình mờ cạnh cột sống do áp xe



**Hình 86. Lao cột sống lưng**

### 3. HOẠI TỬ VÔ KHUẨN

Hoại tử xương có nghĩa là xương chết, biểu hiện bằng sự thoái hoá rồi biến mất của các thành phần tế bào xương, để lại một khung xương rỗng.

Hoại tử vô trùng xảy ra sau một thiếu máu cục bộ chỉ tác dụng duy nhất trên một khu vực sinh trưởng: đầu xương, hành xương và mỏm xương.

Hoại tử vô trùng có thể có nhiều dạng tùy theo định khu, phạm vi và tuổi xuất hiện.

– Ổ hành xương và thân xương: nhồi máu xương.

– Đầu xương: hoại tử vô khuẩn.

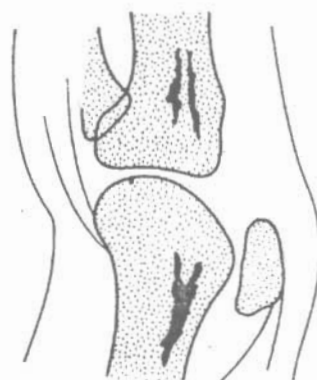
– Ổ trẻ nhỏ: hoại tử nhân đầu xương được gọi là bệnh thoái hoá sụn.

– Ổ người lớn: hoại tử do thiếu máu ở một vùng đầu xương, thường trong 1/4 đầu xương, nếu nhỏ (dưới 1cm) gọi là viêm xương sụn bóc tách, nếu rộng gọi là hoại tử vô khuẩn đầu xương.

#### 3.1. Các nhồi máu xương

Nhồi máu xương thường không có biểu hiện lâm sàng, phát hiện tình cờ, chúng khu trú ở các vùng hành – thân xương (xương đùi, xương chày, xương cánh tay).

Trên Xquang chúng biểu hiện dưới dạng đám mờ tròn hình quả dâu hay hình bó sợi tơ, xuất hiện liên tục không đổi qua nhiều lần khám kế tiếp nhau (Hình 87).



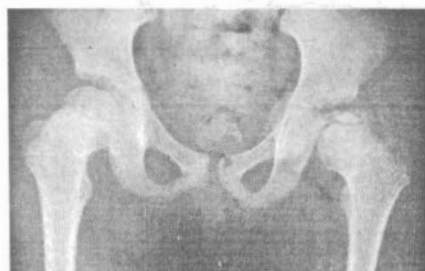
Hình 87. Nhồi máu xương

#### 3.2. Hoại tử vô trùng ở người lớn

**Căn nguyên:**

– Một số thứ phát do: chấn thương của khí áp, chấn thương gây gãy cổ xương đùi, ổ cối v.v..., tăng nội tiết tố vỏ thượng thận, bệnh hồng cầu hình liềm, điều trị tia xạ.

– Một số xuất hiện tự phát, trong máu có tăng acid uric.



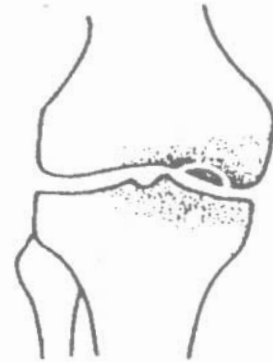### ***Dấu hiệu Xquang***

Lúc đầu không có dấu hiệu Xquang, sau một tháng thấy mất chất vôi không đồng đều thành vùng, hầu hết khu trú dưới sụn tạo thành một đường sáng dưới sụn (hình vỏ trứng).

### **3.3. Viêm xương sụn tách**

Đó là hoại tử vô khuẩn dưới sụn, ở đầu xương có kích thước nhỏ, nguyên nhân thường do chấn thương.

Hình ảnh Xquang: hình lõm lõm như vết móng tay được bao bọc bởi một vùng đậm vây quanh một mảnh xương, đôi khi đậm hơn, có thể mảnh xương này tiêu đi để lại một ổ nhìn thấy được, ổ dần dần xếp lại. Đôi khi mảnh xương thoát khỏi ổ rơi vào khớp (Hình 89).



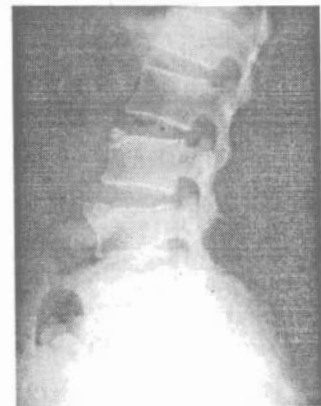**Hình 89.** Viêm xương sụn bóc tách ở khớp gối. Mảnh xương chết hai mặt lõm ở trong ổ hình vết móng tay

### **3.4. Các bệnh thoái hoá sụn**

Đây là hoại tử vô khuẩn của một nhân cốt hoá, thường ở đầu xương.

#### **Hình Xquang**

Lúc đầu có sự đậm đặc của nhân với đường viền không đều hình răng cưa, về sau nhân bị vỡ ra, hình không đều rõ hơn, kéo theo những biến dạng ít hay nhiều tùy theo các lực cơ học (Hình 90).



**Hình 90.** Thoái hoá sụn

## **TỰ LƯỢNG GIÁ**

Trả lời ngắn gọn các câu sau

1. Bốn tổn thương chính của viêm xương thể điển hình trên Xquang là:

- .....
- .....
- Hình ổ mũ
- .....

2. Hai đặc điểm chung của viêm xương là:

- .....
- .....



3. Năm thể không điển hình của viêm xương là:

- .....  
- .....

- Thể tiêu hủy

- Thể viêm xương tuỷ ở đầu xương và gãy mủ trong khớp

- .....

4. Bốn dấu hiệu Xquang của viêm xương thể áp xe Brodie là:

- .....  
- .....

- Hình tròn

- .....

5. Sáu hình ảnh chung của lao xương khớp là:

- .....  
- .....

- Tăng độ mờ khe khớp do phần mềm xung quanh sưng nề

- .....

- .....

- Hình trật khớp

6. Ba tổn thương Xquang của lao khớp háng ở giai đoạn I là:

- .....  
- .....

- Đường viền đầu chỏm xương đùi mờ không rõ nét

7. Ba tổn thương Xquang của lao khớp háng ở giai đoạn II là:

- Đường viền của chỏm và ổ khớp nhám nhỏ

- .....

- .....

8. Ba tổn thương Xquang của lao khớp háng ở giai đoạn III là:

- .....  
- .....

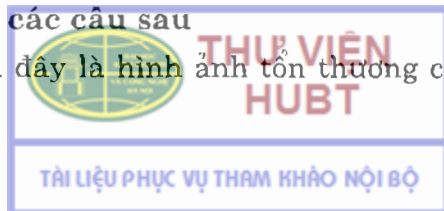
- Khớp bị biến dạng có thể bị trật khớp

9. Hai tổn thương Xquang của lao cột sống ở giai đoạn I là:

- .....  
- .....

**Chọn ý đúng nhất ở các câu sau**

10. Hình ảnh nào sau đây là hình ảnh tổn thương chính của viêm xương thể điển hình:



- A. Loãng xương
  - B. Vỡ xương
  - C. Gãy xương
  - D. Phì đại xương
11. Hình ảnh nào sau đây không phải là hình ảnh tổn thương chính của viêm xương thể điển hình:
- A. Hình ổ mủ
  - B. Hình xương chết
  - C. Hình đặc xương
  - D. Phì đại xương
12. Hình ảnh nào sau đây là hình ảnh tổn thương chính của viêm xương thể điển hình:
- A. Hình ổ mủ
  - B. Hình xương chết
  - C. Hình đặc xương
  - D. Cả ba hình ảnh trên
13. Hình ảnh nào sau đây là hình ảnh viêm xương giai đoạn đầu:
- A. Xương mất chất vôi nhẹ
  - B. Hình ổ mủ
  - C. Hình xương chết
  - D. Hình đặc xương
14. Hình ảnh nào sau đây là hình ảnh viêm xương giai đoạn 3–5 tuần sau khi nhiễm trùng:
- A. Xương mất chất vôi
  - B. Hình ổ mủ
  - C. Hình đặc xương
  - D. Cả ba hình ảnh trên

## HÌNH ẢNH XQUANG U XƯƠNG

### MỤC TIÊU

1. Trình bày được hình ảnh Xquang của u xương lành tính.
2. Trình bày được hình ảnh Xquang của u xương ác tính.

## 1. U XƯƠNG LÀNH TÍNH

### 1.1. Nang xương (kyste)

Hình ảnh Xquang là một hình khuyết sáng bờ đồng đều, mỏng và liên tục. Có nhiều loại nang.

– Nang đơn độc: thường có ở các đầu xương, vùng xương có nang có thể bị rạn nứt hoặc gãy nhưng không bao giờ có phản ứng màng xương và chỉ có một nang duy nhất.

– Nang ký sinh trùng: phần nhiều do sán chó Echinococcus. Hình ảnh Xquang giống như nang đơn độc, nhưng thấy ở nhiều nơi trong xương.

– Nang răng: hình nang thường do u men răng khu trú ở chân răng hoặc xung quanh chân răng.

### 1.2. U xương lành tính

Thường thấy ở các xương sọ, mặt, chi


– Chỗ xương có u rộng ra, dày lên có độ cản quang đồng đều giống như vùng xương lân cận.

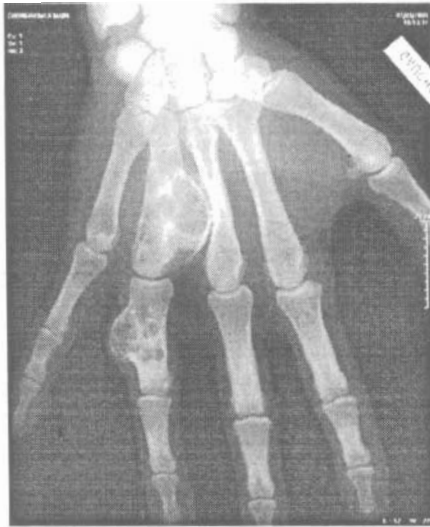– Khối xương mọc thêm cũng thấy rõ thố xương và được bao bọc bởi vỏ xương với đường viền liên tục và rõ nét.

– Nguyên nhân: thường do gãy xương, viêm xương, rối loạn phát triển xương.

### 1.3. U sụn

U sụn thường tiềm tàng, đôi khi phát hiện khi xương bị gãy, u sụn thường đơn độc. Số ít trường hợp có ở nhiều nơi, hay xuất hiện ở đốt ngón tay, ngón chân, ở xương dài.





Hình 91. U sụn

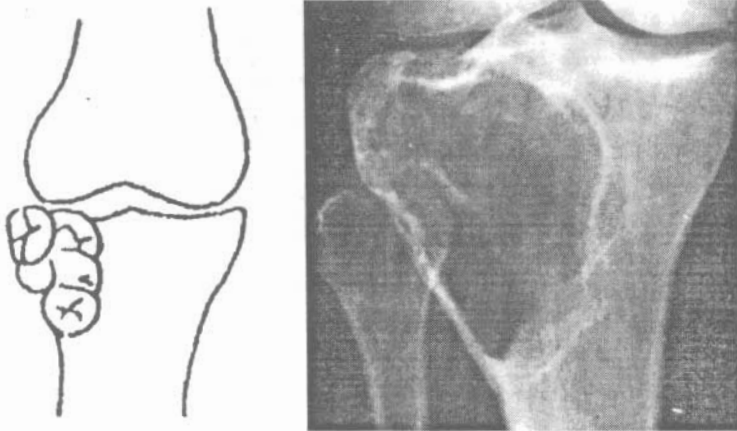
Vì tổ chức sụn không cản quang, nên u sụn biểu hiện bằng vùng không cản quang tròn hay bầu dục thường ở trung tâm, đồng đều hay lốm đốm những hình vôi hoá nhỏ, có bờ viền rõ với hình vỏ xương mỏng và thường xương có hình bọt, đôi khi u sụn có vách ngăn thành ô nhỏ như kén xương.

#### 1.4. U tế bào khổng lồ

Chỉ gặp ở người trưởng thành, hay gặp ở vùng đầu xương dài.

Hình ảnh Xquang thấy:

– U giống như hình nang lớn có nhiều vách ngăn thành nhiều hốc (giống như bọt xà phòng).



Hình 92. U tế bào khổng lồ

– Đầu xương bị tổn thương phồng to ra, vỏ xương mỏng nhưng đường viền liên tục đều và rõ nét, không bao giờ có hình viêm màng xương.

– Khi u tế bào khổng lồ bị ác tính hoá thì xương bị phá huỷ, u ăn lan sang cả phần mềm và có thể lan toả sang các đốt xương lân cận.

## 2. U XƯƠNG ÁC TÍNH

### 2.1. Saccôm tạo xương (ostéosarcome)

Là u ác tính của xương hay gặp sau u tuỷ. Gồm có hai thể:

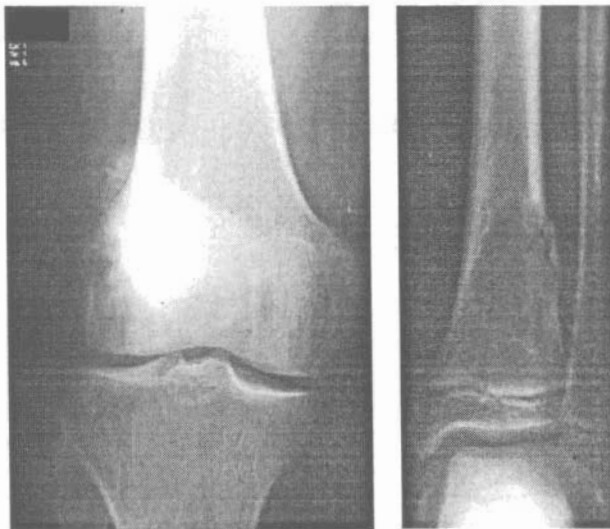a) *Saccôme không cốt hoá* (thể tiêu huỷ)

U làm tiêu huỷ xương tạo nên những hình khuyết tròn hay bầu dục trong vùng đầu xương, lan rất nhanh sang xương xốp và phần mềm. Đầu xương trống rỗng và dễ gãy, vỏ xương có thể bị phá huỷ.

Đôi khi vùng ngoại vi có thể có hình cựa gà, trung tâm thương tổn có thể có một vài bè xương phát triển thẳng góc với trục lớn của xương tạo thành hình "cổ cháy" biểu hiện vỡ vỏ xương và xâm lấn phần mềm, thường là do nguyên nhân ác tính.

b) *Saccôme cốt hoá hay gặp nhất*: thể này lại được chia ra làm hai thể:

– Thể đặc xương: hình tổn thương mờ đậm đôi khi rải rác có vài chỗ sáng, đường viền mờ không rõ nét. U phát triển nhanh làm xương phình to và mất kiến trúc xương bình thường, đường viền vỏ xương nhám nhỏ không đều, hình u giống như cái súp lơ ăn vào phần mềm.




Hình 93. Ung thư mô liên kết của xương

a) Thể đặc xương b) Thể tiêu huỷ

– Thể màng xương: giai đoạn đầu chỉ thấy hình gợn trong ở vỏ xương, màng xương bong ra, dần dần vỏ xương bị phá huỷ theo chiều sâu và chiều rộng, đồng thời có nhiều phản ứng ở màng xương tạo nên những vết đậm từ xương mọc ra tua tủa, những gai nhọn thẳng góc với thân xương. Tổ chức u lan rộng ra phần mềm tạo nên những hình mờ rải rác gọi là hình cổ cháy trên phim Xquang.

### 2.2. Saccôme sụn

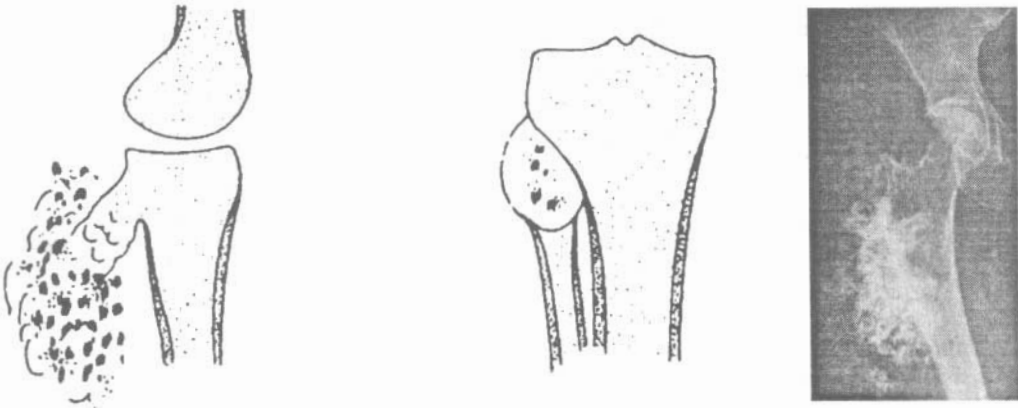
Nguyên phát thường xuất hiện ở xương đùi hoặc khung chậu, nếu thứ phát là





do thoái hoá của u sụn hay u xương sụn. Saccôme sụn thứ phát phát triển tương đối chậm.

Hình Xquang: u là hình không cân quang, lấm tấm những hình vôi hoá nhỏ, ranh giới u không rõ, thường xâm lấn ra xung quanh (Hình 94).

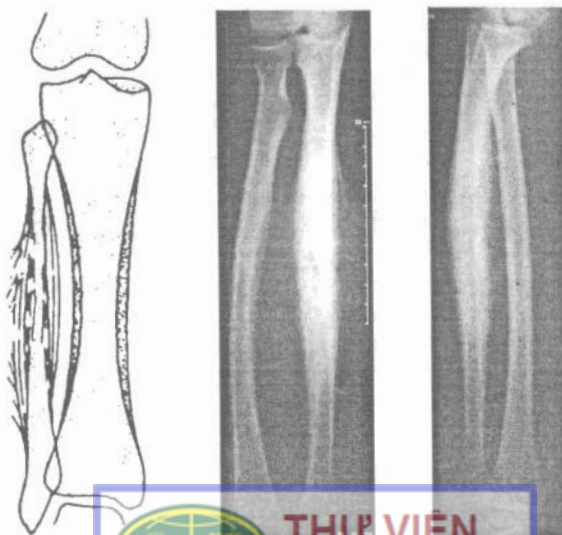


Hình 94. Sarcome sụn

### 2.3. Saccôme Ewing

Là ung thư nguyên phát hay gặp nhất ở trẻ em. Loại này thường di căn nhanh vào xương sọ, cột sống, xương chậu, xương dài, phổi.

Hình Xquang giai đoạn đầu có những vết sáng từ trong ống tuỷ đi ra, vết sáng này lan cả ra thân xương và tổ chức đặc của xương. Khi u tiến triển nhanh hình ống tuỷ rất rộng, xương mất nhiều chất vôi, đường viền của xương không rõ nữa và có thể dẫn đến gãy xương bệnh lý. Đôi khi Saccôme Ewing có hình phản ứng màng xương bồi đắp song song với trục xương như hình vỏ hành (Rất gợi ý dù không có dấu hiệu đặc trưng), nó thể hiện từng đợt tiến triển liên tiếp (Hình 95).



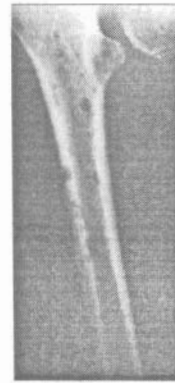THƯ VIỆN  
HUYẾT

Hình 95. Saccôme Ewing

## 2.4. Ung thư tế bào tuỷ (bệnh Kahler)

Phát sinh từ tuỷ xương

Hình Xquang: là những hình khuyết sáng tròn hoặc bầu dục, trông như những lỗ đột vào xương, kích thước không đồng đều, nhỏ thì bằng đầu đinh ghim, lớn thì bằng quả mơ. Phần xương xung quanh hình khuyết mất chất vôi, xương có thể phình to ra nhưng không bao giờ có phản ứng mọc thêm xương (Hình 96).



Hình 96. U tuỷ xương đùi, xương chày

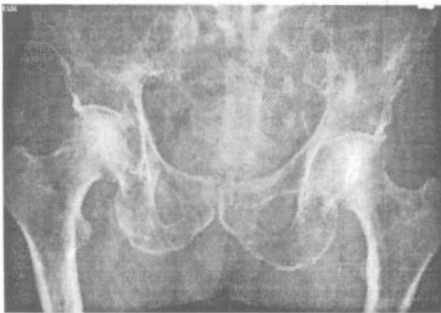## 3. UNG THƯ XƯƠNG THỨ PHÁT

Tất cả các loại ung thư đều có thể di căn vào xương, nhưng các ung thư sau hay di căn vào xương và được xếp thứ tự giảm dần: tiền liệt tuyến, vú, ung thư phế quản, tử cung, trực tràng, đại tràng sigma, thận, tuyến giáp, thực quản, u nốt ruồi.

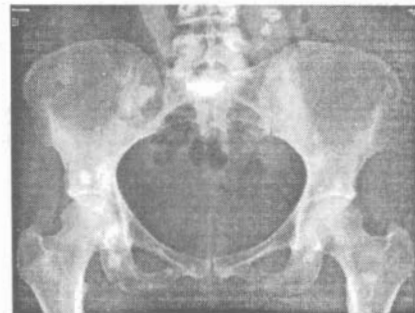*Dấu hiệu Xquang:*

### a) Thể tiêu xương

- Hình hốc khuyết xương thường có giới hạn không rõ, tròn hay bầu dục, kích thước một đến vài cm, không có hiện tượng mất chất vôi quanh hình khuyết xương.
- Xoá đi một đoạn xương: như cuốn sống, ngành ngồi háng, mái che lỗ xương cùng v.v...
- Gãy xương bệnh lý: gãy tự nhiên của một xương dài, của một đốt sống v.v...



Hình 97a. Ung thư xương thứ phát  
1. Những vùng không cản quang ranh giới không rõ; 2. gãy cổ xương đùi



Hình 97b. Ung thư xương thứ phát  
thể đặc xương  
Những điểm và những đám mờ ở xương

### b) Thể tạo xương

- Tổn thương là những đám mờ tròn ranh giới không rõ, khi tổn thương bé và nhiều làm xương có hình thái như bông (cần phân biệt với bệnh Paget có hình phi đại xương).
- Đôi khi có hình đốt sống đám đặc.



THƯ VIỆN  
HUBT

TÀI LIỆU PHỤC VỤ THAM KHẢO NỘI BỘ

c) **Thể hỗn hợp:** phối hợp cả tiêu xương và đặc xương, hình thái này không phải là hiếm

## TỰ LƯỢNG GIÁ

Trả lời ngắn gọn các câu sau

1. Bốn loại u xương lành tính là:

– .....

– U xương lành tính chính thức

– .....

– .....

2. Bốn loại u xương ác tính là:

– .....

– .....

– Ung thư tế bào tuỷ

– .....

3. Ba loại nang xương là:

– .....

– .....

– Nang răng

4. Bốn dấu hiệu của u xương lành tính chính thức là:

– .....

– .....

– Chỗ xương dó rộng ra có độ cản quang đồng đều những vùng lân cận

– Nguyên nhân do gãy xương, viêm xương, rối loạn phát triển xương

5. Ba thể di căn xương là:

– .....

– .....

– Thể hỗn hợp

6. Ba thể của ung thư xương mô liên kết là:

– Thể đặc xương

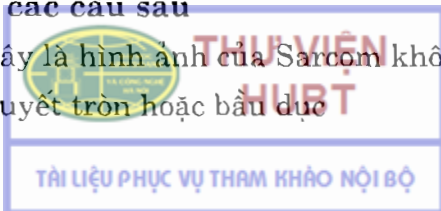
– .....

– .....

Chọn ý đúng nhất ở các câu sau

7. Hình ảnh nào sau đây là hình ảnh của Sarcoid không cốt hoá:

A. Tạo nên hình khuyết tròn hoặc bầu dục



- B. Không lan sang phần khác
  - C. Đầu xương trở nên chắc
  - D. Vỏ xương chắc
8. Hình ảnh nào sau đây là hình ảnh của Sarcom cốt hoá thể đặc xương:
- A. Đường viền xương nhẵn nhụi
  - B. Hình tròn nhẵn
  - C. Không ăn vào phần mềm
  - D. Kiến trúc xương thay đổi
9. Hình ảnh nào sau đây là hình ảnh của Sarcom cốt hoá thể màng xương:
- A. Màng xương bong ra
  - B. Tuỷ xương bị phá huỷ
  - C. Xương mọc thêm giống như vỏ hành
  - D. Không lan ra phần mềm
10. Hình ảnh nào sau đây là hình ảnh của u sụn:
- A. Không cản quang
  - B. Hình vôi hoá từng mảng
  - C. Ranh giới rõ
  - D. Không xâm lấn ra xung quanh
11. Hình ảnh nào sau đây là hình ảnh của Sarcom Ewing:
- A. Phát triển từ vỏ xương vào tuỷ xương
  - B. Phản ứng màng xương song song với xương
  - C. Ống tuỷ hẹp nếu u tiến triển nhanh
  - D. Giống hình củ cháy

# HÌNH ẢNH XQUANG CHẨN THƯƠNG BỤNG

## MỤC TIÊU

*Trình bày được hình ảnh Xquang, siêu âm của một số bệnh lý cấp cứu bụng: Tắc ruột, lồng ruột, thủng tạng rỗng, chấn thương bụng.*

## 1. KỸ THUẬT THĂM KHÁM

### 1.1. Chụp bụng không chuẩn bị

Chụp bụng không chuẩn bị tư thế thẳng đứng mục đích tìm mức nước mức hơi, liềm hơi dưới cơ hoành.

Chụp ngực thẳng đứng: mục đích phát hiện liềm hơi dưới cơ hoành, phản ứng màng phổi hoặc ú trệ đáy phổi đối với một bệnh lý dưới cơ hoành, tác dụng như phim chụp lồng ngực trước khi mổ.

Ngoài ra, có thể chụp các phim bổ sung trong những bệnh cảnh lâm sàng cụ thể: bụng không chuẩn bị nằm ngửa, bụng không chuẩn bị nằm nghiêng phải hoặc nghiêng trái tia đi ngang v.v...

### 1.2. Siêu âm

Là phương pháp không thể thiếu được sau khi chụp bụng không chuẩn bị. Siêu âm có thể phát hiện một cách dễ dàng:

– Dịch trong khoang phúc mạc: túi cùng Douglas, rãnh thành đại tràng, khoang Morisson, khoang lách thận v.v...

– Sỏi mật, sỏi tiết niệu.

– Dây ống tiêu hoá.

Phát hiện bệnh lý của các mạch máu lớn.

Ngoài ra, siêu âm cũng có thể xác định được khí trong khoang sau phúc mạc trong các trường hợp thủng tạng rỗng.

### 1.3. Chụp cắt lớp vi tính

Ngày càng được áp dụng nhiều, giúp cho chẩn đoán khá dễ dàng tràn dịch, tràn khí trong và sau phúc mạc, các dấu hiệu tắc ruột, dày thành ống tiêu hoá, các huyết khối tĩnh mạch.



## 2. MỘT SỐ BỆNH LÝ CẤP CỨU BỤNG HAY GẶP

### 2.1. Tắc ruột

Có hai loại: tắc ruột cơ giới và tắc ruột cơ năng.

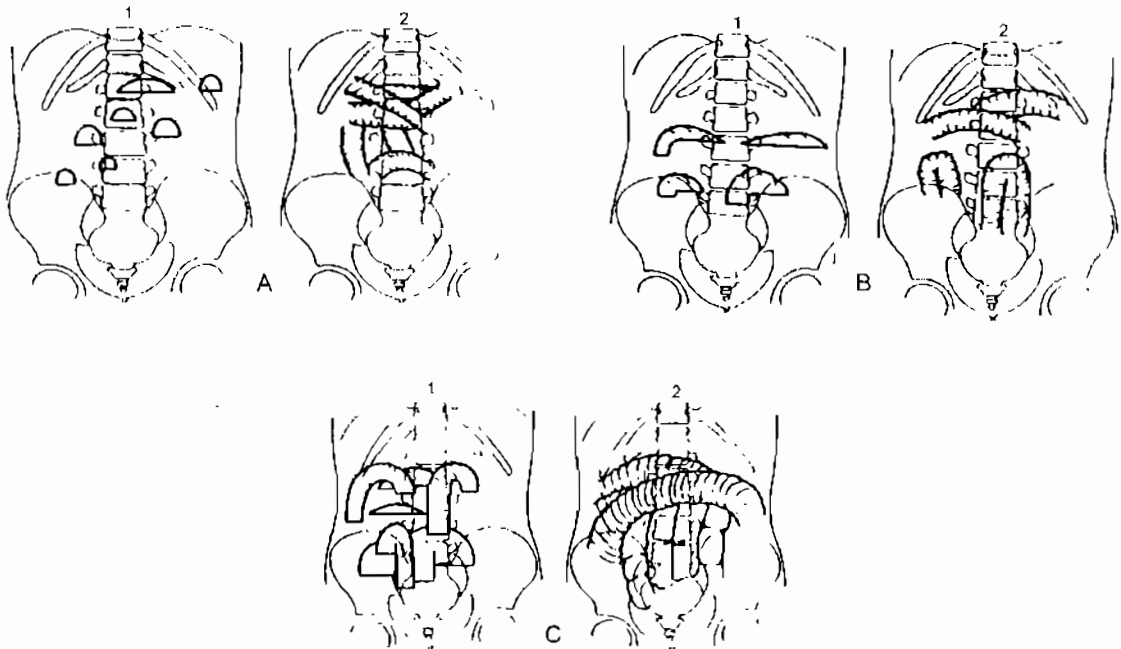
#### 2.1.1. Tắc ruột cơ giới ruột non

– Tắc do thắt nghẽn: loại tắc này gây hoại tử ruột nhanh, nguyên nhân thường do xoắn dây chằng sau mổ, do thoát vị bẹn nghẹt. Quai ruột bị nghẽn có hình móng ngựa, đặc biệt khi nó chứa nhiều hơi ít dịch. Tuy nhiên, cũng có những trường hợp quai bị xoắn chỉ chứa dịch nên không thấy được trên phim. Phía trên quai bị thắt có hình mức nước mức hơi, phía hạ lưu các quai ruột non rộng và không giãn.

– Tắc do bít.

Nguyên nhân do: dị vật (búi giun, bã thức ăn), u lành hoặc ác tính, thâm nhiễm ung thư hoặc do viêm, do lồng ruột, do sỏi mật...

Hơi và dịch trong các quai ruột trên chỗ tắc tạo nên nhiều mức nước hơi nằm ở vùng trung tâm, thành bậc từ hạ sườn trái đến hố chậu phải.



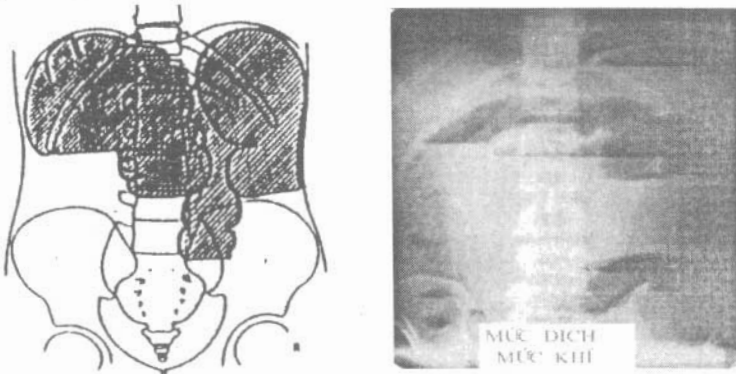
**Hình 98. Tắc ruột non: hình ảnh khác nhau của các quai ruột tùy theo lượng khí và dịch**

- ít khí nhiều dịch; 1. Chụp đứng; 2. Chụp nằm ngửa
- Khí và dịch trung bình 1. Đứng (mức nước hơi rộng hơn cao), 2. Nằm ngửa (nếp niêm mạc mảnh, mau...)
- Nhiều khí ít dịch 1. Đứng (hình móc câu); 2. Nằm (niêm mạc hình chông đĩa).

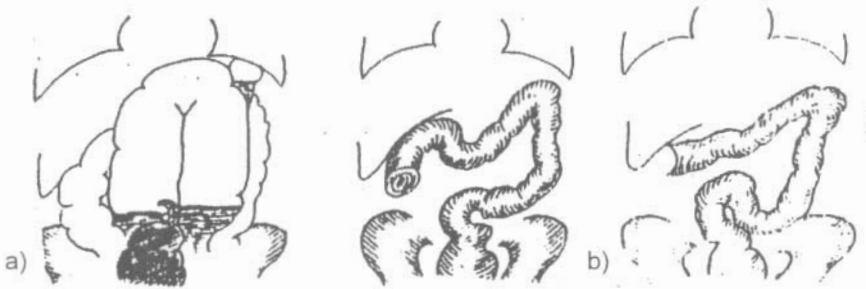Nếp niêm mạc ruột non mảnh, mau. Đại tràng rộng, không giãn. Trong trường hợp nghi ngờ có thể chụp khung đại tràng để xác định chắc chắn không có tắc ở

vùng này. Trong một số trường hợp cần thiết có thể chụp lưu thông ruột non bằng thuốc cản quang tan trong nước để xác định nguyên nhân và vị trí tắc.

### 2.1.2. Tắc ruột cơ giới đại tràng



Hình 99. Tắc ruột già (Chụp đứng) mức hơi cao hơn rộng, nằm ngoại vi và các ngăn ngang dày



Hình 100.

a) Xoắn đại tràng sigma (có và không chuẩn bị)  
b) Lồng ruột (Hình đáy chén và cang cua)

– Tắc đại tràng do nghẽn:

+ Xoắn đại tràng sigma, quai sigma giãn to, chứa nhiều hơi, ít dịch có hình vòng cung (hình chữ U hoặc hình chữ C ngược). Hai chân của vòng cung ở trong tiểu khung, tại đây chúng nằm sát nhau như hình hai nòng súng. Chụp trực tràng có thuốc cản quang thấy thuốc vào trực tràng sau đó thuôn nhỏ và dừng lại ở vùng sigma có mỏ chim.

+ Xoắn manh tràng: tạo nên hình liềm hơi nằm bên trái cột sống, hình lấm chấm của manh tràng biến mất. Đại tràng phía hạ lưu rộng, tiểu tràng giãn ít hoặc nhiều.

– Tắc đại tràng do bít: nguyên nhân do u, do viêm nhiễm v.v... Đại tràng trên chỗ tắc giãn to, dưới chỗ tắc rộng, các mức nước – hơi nằm ở ngoại vi, có vòm hơi cao, chân mức nước hẹp và có hình ngăn đại tràng.

### 2.1.3. Tắc ruột cơ năng hay phân xạ

Nguyên nhân do các cơn đau bụng cấp, do chấn thương, sau mổ v.v... Các quai ruột cả non và đại tràng đều giãn, chứa nhiều hơi, không có hình mức nước hơi.

– Siêu âm có thể thấy các quai ruột giãn, có thể đánh giá tình trạng các quai ruột thông qua nghiên cứu độ dày của thành và chuyển động của các quai.

– Chụp cắt lớp vi tính: có thể xác định tắc cơ giới của tiểu tràng hay đại tràng, vị trí tắc, tình trạng của các quai ruột: thành dày, dịch trong khoang phúc mạc khu trú hoặc hơi trong thành ruột.

## 2.2. Lồng ruột

Hay gặp ở trẻ dưới 2 tuổi không rõ nguyên nhân. Ở người lớn thường có nguyên nhân do u, do viêm.

– Phim chụp bụng không chuẩn bị: hố chậu phải rộng, mặt khác đôi khi có thể thấy hình búi lồng dưới dạng khối mờ. Nếu muộn sẽ thấy hình tắc ruột.

– Siêu âm: chẩn đoán dương tính dựa vào dấu hiệu trực tiếp của búi lồng trên lát cắt dọc và ngang. Trên lát cắt ngang, búi lồng có hình bia bắn hoặc hình nơ với đám đậm âm ở giữa và một vòng ít âm bao xung quanh với chiều dày không quá 8mm. Trên lát cắt dọc, búi lồng có hình bánh "Sandwich" với vùng trung tâm đậm âm và vùng ngoại vi ít âm.

Ngoài ra, ở trẻ siêu âm có thể theo dõi để tháo lồng bằng thụt nước đại tràng.

– Chụp đại tràng cản quang.

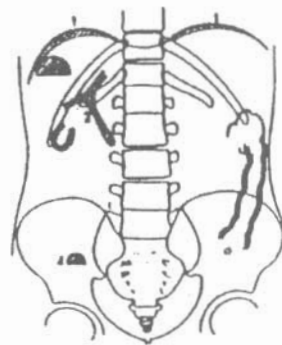
+ Ở trẻ em: chụp khung đại tràng có bơm hơi có hai mục đích: chẩn đoán và điều trị.

+ Ở người lớn: chụp khung đại tràng cản quang barit hoặc cản quang tan trong nước với mục đích chẩn đoán không có mục đích điều trị.

Trên phim thấy cột hơi hoặc thuốc dừng lại ở búi lồng có hình còng cua hoặc hình đáy chén, hình này lùi dần và có thể được tháo ra. Ở trẻ em với mục đích điều trị, để chắc chắn khối lồng đã được tháo ra phải thấy hơi vào quai hồi tràng ít nhất 20 cm.


## 2.3. Thủng tạng rỗng

Dấu hiệu có giá trị quyết định chẩn đoán thủng tạng rỗng là thấy hình hơi thoát ra ổ phúc mạc mà điển hình là hình liềm hơi dưới cơ hoành một hoặc hai bên, thường bên phải nhiều hơn và dễ phát hiện hơn. Hình liềm hơi có thể rất nhỏ như sợi tóc, nhưng cũng có thể rất lớn, có khi liềm hơi có hình mức nước ngang do hơi và dịch trong ống tiêu hoá thoát hoặc do phúc mạc viêm dính. Đôi khi thấy hình hơi dưới gan, dọc theo dây chằng liềm. Đặc biệt, trong trường hợp thủng tá tràng D<sub>1</sub> ra sau phúc mạc sẽ thấy hơi thoát ra sau phúc mạc phải và bao quanh cực trên thận phải.



Hình 101. Các hình hơi bất thường ngoài ống tiêu hoá

1. Liềm hơi; 2. Hơi trong đường mật; 3. Hơi trong gan hay dưới cơ hoành; 4. Áp xe ruột thừa; 5. Hơi trong thành túi mật (viêm hoại tử); 6. Hơi trong ruột non (hoại tử, hiếm gặp)

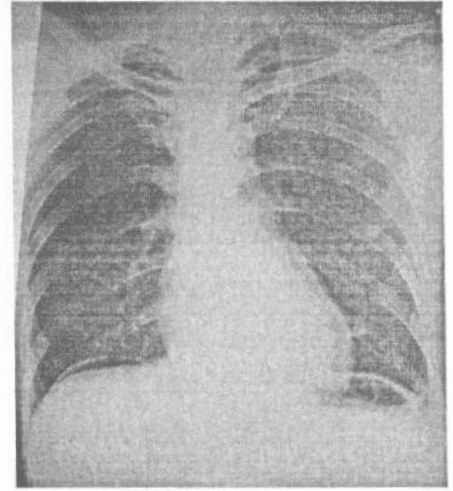




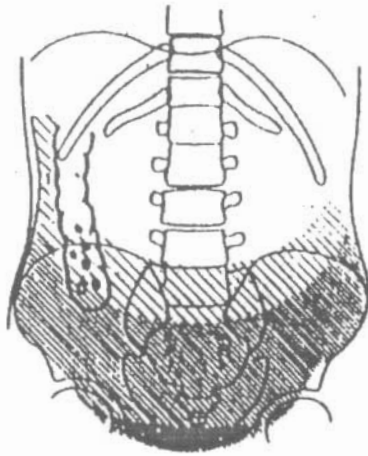
Chẩn đoán phân biệt hình liềm hơi: cần chú ý tới các hình sáng bất thường vùng dưới cơ hoành: túi hơi dạ dày, đại tràng bị kẹp vào giữa gan và cơ hoành, thoát vị cơ hoành bên trái, những vị trí bất thường của ruột non. Những hình hơi này đều có hình dáng nhất định tùy theo tạng và cố định khi thay đổi tư thế bệnh nhân.

Ngoài ra, bệnh nhân mới mổ ổ bụng hoặc soi ổ bụng hơi trong phúc mạc vẫn tồn tại ít nhất 10 ngày sau. Hình liềm hơi là dấu hiệu có giá trị tuyệt đối để chẩn đoán thủng tạng rỗng, nhưng không có liềm hơi cũng không có nghĩa là không thủng. Theo một số thống kê có khoảng 10 – 20% thủng tạng rỗng không tìm thấy liềm hơi.

Ngoài chụp ổ bụng không chuẩn bị, siêu âm, chụp cắt lớp vi tính cũng tìm thấy liềm hơi trong ổ phúc mạc.



Hình 102. Hình liềm hơi



Hình 103. Hình dịch trong khoang phúc mạc (mờ vùng thấp với giới hạn trên không rõ nét, dịch rãnh thành đại tràng) (1. Rãnh thành đại tràng rộng).

## 2.4. Chấn thương bụng

Trong giới hạn phần này chỉ đề cập đến tổn thương các tạng đặc.

### 2.4.1. Chấn thương lách

Tổn thương bao gồm:

- Tổn thương đụng dập nhu mô với bao lách toàn vẹn.
- Đụng dập nhu mô với rách vỏ bao nhỏ.
- Võ lách với các mảnh tách ra hoàn toàn.

Trong các tổn thương có tổn thương bao hoặc vỡ lách, chụp bụng không chuẩn bị có thể thấy:



- Lách to với đường bờ không nét.
- Dịch trong ổ phúc mạc biểu hiện bằng dấu hiệu mờ vùng thấp, rãnh thành đại tràng rộng.

- Cơ hoành trái bị đẩy lên cao và có thể có xẹp phổi vùng đáy.
- Dạ dày giãn, khoảng cách giữa bờ cong lớn và ruột tăng do dịch xen vào.
- Dạ dày và đại tràng góc lách bị đè đẩy.
- Gãy các xương sườn cuối bên trái.
- Liệt ruột và các quai ruột giãn chứa hơi.

Siêu âm: là thăm khám tốt nhất với độ nhạy khoảng 90%, có thể phát hiện:

- Đụng dập nhu mô với các vùng âm không đều đậm âm và ít âm xen kẽ.
- Tụ máu dưới bao với hình thấu kính đè đẩy nhu mô và thay đổi cấu trúc âm theo thời gian.

- Tràn dịch màng phổi trái.

Khi tổn thương lách có rách bao hoặc vỡ lách:

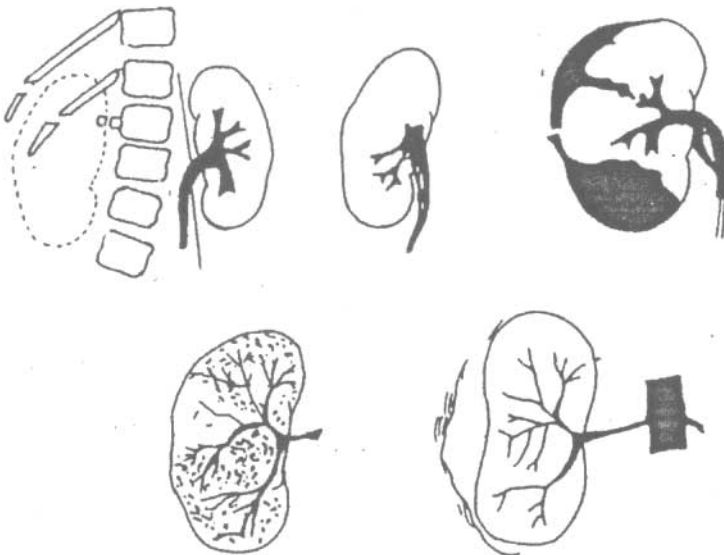
- Các tổn thương nhu mô kèm theo lách to, đường bờ mất liên tục, có thể thấy các mảnh tách rời ra.

- Dịch trong ổ phúc mạc: túi cùng Douglas, khoang Morisson, rãnh thành đại tràng. v.v...

Siêu âm có thể bị hạn chế do tràn khí dưới da, hơi do liệt ruột.

- Chụp cắt lớp vi tính

Các dấu hiệu giống như siêu âm, nó được chỉ định trong những trường hợp cần thiết khi lâm sàng và siêu âm không rõ ràng.



Hình 103. Chấn thương thân

2.4.2. Chấn thương gan: các thăm khám và dấu hiệu như vỡ lách.

### 2.4.3. Chấn thương thận

Các tổn thương chấn thương thận có thể được phân loại như sau:

- Đụng dập thận: chiếm trên 80%.
- Vỡ thận kèm máu tụ trong hoặc quanh thận, máu tụ bề thận.
- Thương tổn mạch máu ở rốn thận.
- Vỡ bề thận.

Nếu không có tình trạng sốc mất máu, không cần phẫu thuật gấp thì cần làm các kỹ thuật thăm dò sau:

- Chụp hệ tiết niệu không chuẩn bị.
- Thông thường sau khi chụp hệ tiết niệu không chuẩn bị thì tiến hành làm UIV, siêu âm và nếu cần có thể chụp cắt lớp vi tính, chụp động mạch thận.

#### a) Lâm sàng

Bệnh nhân thường có đái ra máu, đau vùng thận lan toả xuống vùng sinh dục cùng bên. Có thể kèm theo dấu hiệu tắc ruột, nôn và bệnh cảnh giống viêm phúc mạc hoặc sốc mất máu.

#### b) Chẩn đoán hình ảnh

- Phim chụp hệ tiết niệu không chuẩn bị.

Trên phim chụp hệ tiết niệu không chuẩn bị có thể gặp:

- + Gãy xương sườn (các xương sườn cuối), mỏm ngang cột sống.
- + Hình mờ quanh thận (máu tụ hoặc túi nước tiểu) làm xoá mờ cơ đái chậu.
- + Cong vẹo cột sống chiều lõm về bên đau.
- + Các dấu hiệu của tắc ruột (mức nước hơi...).
- Chụp UIV.

Sau khi tiêm thuốc cản quang có thể thấy:

– Chậm ngấm thuốc ở thì nhu mô, chậm bài tiết do thận bị phù nề. Ở một người bình thường khi thấy một thận cầm là dấu hiệu tốt để nghi ngờ tổn thương mạch máu rốn thận hoặc vỡ thận nặng.

– Hình ảnh vô mạch ở thì nhu mô kèm di lệch các đài thận, thoát thuốc từng đám ra ngoài (máu tụ trong thận).

- Máu tụ dưới bao có thể đè ép mạnh bờ nhu mô thận.
- Hình khuyết trong bề thận do cục máu đông, hình thoát thuốc ra ngoài từ bề thận.
- Chụp mạch:

Thông thường trong chấn thương thận đầu tiên người ta chụp động mạch chủ để đánh giá tình trạng của cả hai thận và các tạng khác. Sau đó sẽ chụp chọn lọc động mạch để xác định:

- Quá trình ngấm thuốc chậm của thận tổn thương.



- Vùng vô mạch khu trú kèm hình chèn ép các mạch máu (máu tụ quanh thận).
- Thoát thuốc cản quang ra ngoài hệ tiết niệu (chảy máu cấp).
- Các động mạch vô thận nằm ở xa so với nhu mô (máu tụ dưới bao).
- Thoát thuốc ra ngoài từ động mạch vô bao thận (máu tụ cạnh thận).
- Tắc động mạch thận (động mạch chính) hoặc một nhánh động mạch thùy hoặc các động mạch cực (huyết khối sau chấn thương).
- Rò động tĩnh mạch sau chấn thương, phình động mạch thận.
- Chụp cắt lớp vi tính:
  - Thấy ổ dịch đồng tỷ trọng với mô thận, không ngấm thuốc cản quang chứng tỏ một ổ máu tụ trong hoặc cạnh thận. Theo dõi tiến triển về sau thấy tỷ trọng giảm dần do máu tụ bị tiêu dần đi, đôi khi thấy vỏ của khối máu tụ.
  - Khối giảm đậm cạnh bể thận, quanh bể thận do túi nước tiểu hình thành.
  - Thì nhu mô không xuất hiện khi tiêm thuốc do tổn thương mạch máu rốn thận hoặc đung dập thận nặng.
  - Siêu âm:
    - Thấy ổ rỗng âm, hoặc hỗn hợp âm ở nhu mô thận hoặc khoang quanh thận do ổ máu tụ tạo thành.

## TỰ LƯỢNG GIÁ

Trả lời ngắn gọn các câu sau

1. Năm tổn thương của vỡ lách trên phim chụp bụng không chuẩn bị là:

- Lách to với đường bờ không rõ nét

- .....

- .....

- Cơ hoành trái bị đẩy lên cao .

- .....

2. Bốn dấu hiệu chấn thương thận trên phim UIV là:

- .....

- .....

- Hình ảnh vô mạch ở thì nhu mô


- .....

**Chọn ý đúng nhất ở các câu sau**

3. Hình ảnh nào sau đây là hình ảnh của thủng tạng rỗng:

A. Liềm hơi dưới cơ hoành phải

B. Liềm hơi dưới cơ hoành trái



- C. Liêm hơi có mức nước ngang  
 D. Có cả ba hình ảnh trên hoặc chỉ có một hình ảnh
4. Hình ảnh nào sau đây là hình ảnh của chấn thương lách
- A. Lách to đường bờ không rõ nét  
 B. Cơ hoành phải bị đẩy lên cao  
 C. Dạ dày và đại tràng góc lách bị đè đẩy  
 D. Các quai ruột giãn chứa hơi
5. Hình ảnh nào sau đây là hình ảnh của chấn thương lách:
- A. Lách không to đường bờ rõ nét  
 B. Cơ hoành phải bị đẩy lên cao  
 C. Dạ dày và đại tràng góc lách bình thường  
 D. Các quai ruột giãn chứa hơi
6. Hình ảnh nào sau đây là hình ảnh của chấn thương lách:
- A. Lách không to đường bờ rõ nét  
 B. Cơ hoành phải bị đẩy lên cao  
 C. Dạ dày và đại tràng góc lách bị đè đẩy  
 D. Các quai ruột bình thường
7. Hình ảnh nào sau đây là hình ảnh của chấn thương lách:
- A. Lách to đường bờ không rõ nét  
 B. Cơ hoành trái bị đẩy lên cao  
 C. Dạ dày và đại tràng góc lách bình thường  
 D. Các quai ruột bình thường



# ĐÁP ÁN TỰ LƯỢNG GIÁ

## Bài 1. Các dấu hiệu bình thường và bất thường trên phim Xquang tim phổi

### Câu trả lời ngắn:

1. Năm yêu cầu quan sát phim chụp phổi chuẩn là:

- Xương và phần mềm ngoài phổi
- Trung thất
- Dọc màng phổi
- Nhu mô phổi

2. Tám dấu hiệu đặc trưng cần tìm khi phân tích phim phổi chuẩn là:

- Dấu hiệu bóng mờ
- Dấu hiệu cổ ngực
- Dấu hiệu hội tụ rốn phổi
- Dấu hiệu che phủ rốn phổi
- Dấu hiệu băng trôi
- Dấu hiệu cơ kéo thực quản
- Dấu hiệu Golden

– Dấu hiệu phế quản và hình mạch máu

3. Bốn hình giả bệnh lý do kỹ thuật chụp Xquang phổi là:

- Độ sáng kém, bóng tim to ra khi phim chụp ở thì thở ra
- Phim chụp không trực diện độ sáng không đều ở hai bên
- Phim chụp khi phổi di động sẽ bị mờ
- Mờ một nửa phim do để sai tiêu điểm của tia trung tâm hoặc lưới chống mờ

### Câu lựa chọn ý đúng nhất:

Câu 4. C      Câu 5. B      Câu 6. C      Câu 7. A      Câu 8. A

## Bài 2. Hình ảnh Xquang viêm phổi

### Câu trả lời ngắn:

1. Ba hình ảnh phân biệt viêm thùy phổi với xẹp phổi là:

- Thể tích thùy tăng lên
- Không có hiện tượng đẩy cơ quan lân cận
- Không có hiện tượng cơ kéo cơ quan lân cận

2. Bốn hình ảnh Xquang của viêm phổi là:

- Đám mờ đồng đều
- Thường xảy ra ở thùy dưới phổi



- Hạch rốn phổi sưng to
- Đám mờ thường mất sau 10 ngày

**Câu lựa chọn ý đúng nhất:**

Câu 3. A      Câu 4. B      Câu 5. C      Câu 6. D      Câu 7. D

### **Bài 3. Hình ảnh Xquang viêm phế quản**

**Câu trả lời ngắn:**

1. Ba giai đoạn biểu hiện hình ảnh Xquang của viêm phế quản có thất mạn tính là:

- Giai đoạn đầu khẩu kính phế quản thay đổi
- Giai đoạn hai phế quản hình trụ chứa nhiều mủ
- Giai đoạn ba giãn phế quản lan tràn

**Câu lựa chọn ý đúng nhất:**

Câu 2. C    Câu 3. C      Câu 4. C      Câu 5. B      Câu 6. A

### **Bài 4. Hình ảnh Xquang xẹp phổi**

**Câu trả lời ngắn:**

1. Bốn hình ảnh của xẹp phổi toàn bộ là:

- Phổi bên xẹp mờ nhiều hay ít
- Thể tích phổi giảm xuống
- Tim và trung thất bị kéo qua bên phổi xẹp
- Phổi lành thường giãn phồng to

2. Bốn hình ảnh Xquang của xẹp phổi thùy trên là:

- Phổi bị kéo về đỉnh phổi
- Rốn phổi lệch lên phía trên
- Khí quản kéo về bên phổi xẹp
- Có hình mờ tam giác trên phim

3. Hai hình ảnh Xquang xẹp thùy giữa phải trên phim thẳng là:

- Hình mờ tam giác các cạnh lõm
- Đỉnh tam giác quay ra phía ngoại vi

4. Hai hình ảnh Xquang xẹp thùy giữa phải trên phim nghiêng là:

- Đỉnh quay về phía rốn phổi
- Nền quay về phía thành ngực trước

**Câu lựa chọn ý đúng nhất:**

Câu 5. A      Câu 6. C      Câu 7. A      Câu 8. B      Câu 9. B



## Bài 5. Hình ảnh Xquang áp xe phổi

### Câu trả lời ngắn:

1. Sáu hình ảnh Xquang cần phải chẩn đoán phân biệt với áp xe phổi là:

- Hang lao đơn độc
- Hang lao phổi nhỏ
- Hang ung thư hoại tử
- Tràn dịch màng phổi khu trú
- Các hình giãn phế quản kiểu chùm nho hoặc tổ chim
- Các hình giãn phế bào kiểu bong bóng của viêm phổi tụ cầu ở trẻ em

2. Bốn hình ảnh Xquang của áp xe phổi là:

- Hình hang bờ tròn
- Thành của hang thường mỏng
- Không có hiện tượng xơ hoá xung quanh
- Mô phổi xung quanh hang vẫn sáng bình thường

### Câu lựa chọn ý đúng nhất:

Câu 3. C      Câu 4. B      Câu 5. D      Câu 6. D      Câu 7. C

## Bài 6. Hình ảnh Xquang giãn phế quản

### Câu trả lời ngắn:

1. Ba thể giãn phế quản trên phim chụp có thuốc cản quang là:

- Giãn phế quản hình tròn
- Giãn phế quản hình túi
- Giãn phế quản hình ống

2. Ba thể giãn phế quản trên phim chụp phổi thông thường là:

- Hình trụ
- Hình tròn hoặc hình túi
- Hình hang đơn độc

### Câu lựa chọn ý đúng nhất:

Câu 3. C      Câu 4. B      Câu 5. A      Câu 6. B      Câu 7. D

## Bài 7. Hình ảnh Xquang giãn phế nang

### Câu trả lời ngắn:

1. Ba thể giãn phế quản trên phim chụp có thuốc cản quang là:

- Giãn phế quản hình trụ
- Giãn phế quản hình túi
- Giãn phế quản hình tròn





2. Ba thể giãn phế quản trên phim chụp phổi thông thường là:

- Hình trụ
- Hình tròn hoặc hình túi
- Hình hang đơn độc

**Câu lựa chọn ý đúng nhất:**

Câu 3. B      Câu 4. B      Câu 5. D      Câu 6. A      Câu 7. C

### **Bài 8. Hình ảnh Xquang tràn dịch – tràn khí và vôi hoá màng phổi**

**Câu trả lời ngắn:**

1. Ba dấu hiệu Xquang của tràn khí là:

- Dải sáng dọc theo màng phổi phía tràn khí
- Thấy lá tạng dưới dạng một dải viền sáng bao quanh lấy nhu mô phổi
- Không thấy hình vân mạch máu phổi ngoài giới hạn của lá tạng

2. Bốn dấu hiệu của tràn khí màng phổi có van là:

- Rộng các khoang liên sườn
- Trung thất chuyển về phía đối diện
- Vòm hoành bị hạ thấp
- Có mỏm cụt của phổi dính vào phổi

3. Bốn loại tràn khí là:

- Tràn khí màng phổi nhẹ
- Tràn khí màng phổi có van
- Tràn khí màng phổi dính
- Tràn khí màng phổi phổi hợp (tràn khí – tràn dịch)

**Câu lựa chọn ý đúng nhất:**

Câu 4. C      Câu 5. B      Câu 6. D      Câu 7. C      Câu 8. A

### **Bài 9. Hình ảnh Xquang bóng mờ – hình sáng và vôi hoá trung thất**

**Câu trả lời ngắn:**

1. Hình sáng trung thất là dấu hiệu của hai loại bệnh lý là:

- Tràn khí trung thất
- Bất thường thực quản

2. Ba loại vôi hoá trung thất là:

- Vôi hoá hạch
- Vôi hoá mạch máu
- Vôi hoá tim

3. Hai dạng vôi hoá hạch là:

- Vôi hoá dạng không đều
- Vôi hoá dạng cung



**Câu lựa chọn ý đúng nhất**

Câu 4. C      Câu 5. A      Câu 6. A      Câu 7. A      Câu 8. C

**Bài 10. Hình ảnh Xquang Lao phổi**

**Câu trả lời ngắn:**

1. Ba tổn thương bệnh lý cần phân biệt với lao kê là:

- Di căn ung thư thể kê
- Bệnh bụi phổi
- Ứ huyết phổi do bệnh tim

2. Hai tổn thương bệnh lý cần chẩn đoán phân biệt với lao thâm nhiễm là:

- Thâm nhiễm mau bay
- Viêm phổi không điển hình

3. Ba hậu quả do phát triển xơ trong lao xơ là:

- Hình co kéo nhu mô phổi
- Diện tích phổi và lồng ngực bên tổn thương bị co hẹp
- Phần phổi lành quá sáng do hoạt động bù

**Câu lựa chọn ý đúng nhất:**

Câu 4. A      Câu 5. A      Câu 6. D      Câu 7. A      Câu 8. A

**Bài 11. Hình ảnh Xquang u phổi**

**Câu trả lời ngắn:**

1. Hai loại u phổi nguyên phát là:

- Thể trung tâm
- Thể ngoại vi

2. Ba cơ sở phân loại ung thư phế quản là:

- Phát triển khối u tại chỗ
- Hạch vùng
- Di căn

3. Ba thể khối u ác tính thứ phát là:

- Hình mờ tròn hoặc rải rác
- Hình nốt mờ nhỏ rải rác
- Viêm bạch mạch di căn (Thể lưới)

**Câu lựa chọn ý đúng nhất:**

Câu 4. A      Câu 5. B      Câu 6. C      Câu 7. C      Câu 8. A

**Bài 12. Hình ảnh Xquang suy tim và tràn dịch màng ngoài tim**

**Câu trả lời ngắn:**

1. Năm dấu hiệu của tràn dịch màng ngoài tim là:



- Chiều điện thấy tim hầu như đứng yên
- Tim to bè ra hai bên
- Cuống tim ngắn lại
- Có hình ảnh đôi bờ
- Phổi có thể có dấu hiệu ứ huyết, kèm tràn dịch màng phổi

2. Sáu đặc điểm Xquang của suy tim toàn bộ là:

- Tất cả các đường kính tim đều tăng
- Các cung dưới đều phồng dài ra
- Tim to toàn bộ
- Động mạch phổi giãn
- Rốn phổi rộng và mờ, có những nốt mờ như hạt kê ở hai trường phổi
- Mất khoảng sáng trước và sau tim ở các tư thế

**Câu lựa chọn ý đúng nhất:**

Câu 3. B      Câu 4. B      Câu 5. B      Câu 6. C      Câu 7. B

### **Bài 13. Hình ảnh Xquang hẹp hở van hai lá**

**Câu trả lời ngắn:**

1. Hai phần của cung giữa trái trên phim hẹp hai lá đơn thuần là:

- Nửa trên là chóp động mạch phổi
- Nửa dưới là tiểu nhĩ trái

2. Hai vòng cung của cung dưới phải trên phim hẹp hai lá đơn thuần là:

- Vòng ngoài là nhĩ phải
- Vòng trong là nhĩ trái

**Câu lựa chọn ý đúng nhất:**

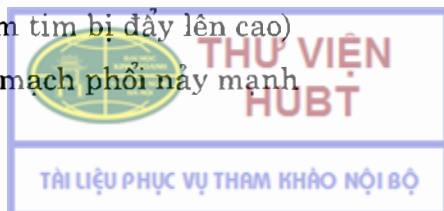
Câu 3. C      Câu 4. B      Câu 5. D      Câu 6. C      Câu 7. D

### **Bài 14. Hình ảnh Xquang một số bệnh tim bẩm sinh**

**Câu trả lời ngắn:**

1. Bốn dấu hiệu Xquang của thông liên nhĩ trên phim chụp thẳng là:

- Cung dưới phải lồi
- Cung giữa trái lồi
- Thất phải to (mỏm tim bị đẩy lên cao)
- Chiều thấy động mạch phổi nảy mạnh



2. Năm dấu hiệu Xquang tứ chứng Fallot trên phim thẳng là:

- Cung giữa trái lõm
- Mất hẳn cung động mạch phổi
- Mỏm tim nhô lên cao
- Bóng rốn phổi bé
- Trường phổi hai bên sáng

**Câu lựa chọn ý đúng nhất:**

Câu 3. C            Câu 4. A            Câu 5. D            Câu 6. C            Câu 7. A

### **Bài 15. Hình ảnh Xquang bệnh lý thực quản**

**Câu trả lời ngắn:**

1. Hai hình ảnh Xquang thể ung thư thâm nhiễm thực quản là:

- Hình hẹp lệch trục
- Bờ ngoằn ngoèo khúc khuỷu

2. Bốn loại thoát vị hoành là:

- Thoát vị trượt
- Thoát vị cuộn hay thoát vị cạnh thực quản
- Thoát vị trượt cuộn phối hợp
- Thoát vị trượt kèm theo giãn thực quản

**Câu lựa chọn ý đúng nhất:**

Câu 3. B            Câu 4. A            Câu 5. A            Câu 6. C            Câu 7. C

### **Bài 16. Hình ảnh Xquang loét dạ dày – hành tá tràng**

**Câu trả lời ngắn:**

1. Bốn loại loét bờ cong nhỏ trên Xquang là:

- Loét nông
- Loét trong thành
- Loét sấp thủng
- Ổ loét bít

2. Bốn dấu hiệu gián tiếp loét lành tính bờ cong nhỏ là:

- Các nếp niêm mạc hội tụ về chân ổ loét
- Bờ cong nhỏ trên và dưới ổ loét cứng một đoạn ngắn
- Bờ cong lớn phía đối diện ngắn lõm hình chữ V
- Hang vị có thể bị viêm tăng trương lực

3. Năm vị trí loét dạ dày là:

- Loét bờ cong nhỏ
- Loét tiền môn vị



- Loét phình vị lớn
- Loét mặt
- Loét bờ cong lớn

4. Ba giai đoạn loét hành tá tràng là:

- Giai đoạn phù nề
- Giai đoạn xơ phù
- Giai đoạn xơ teo

**Câu lựa chọn ý đúng nhất:**

Câu 5. D      Câu 6. C      Câu 7. D      Câu 8. D      Câu 9. A

### **Bài 17. Hình ảnh Xquang ung thư dạ dày**

**Câu trả lời ngắn:**

1. Ba triệu chứng chung của ung thư dạ dày là:

- Hình khuyết
- Hình cứng
- Thay đổi các niêm mạc

2. Bốn hình ảnh ung thư dạ dày thể thâm nhiễm cứng giai đoạn đầu là:

- Thâm nhiễm cứng bờ cong nhỏ
- Hình đục khoét
- Hình phễu
- Hình uốn sóng

3. Ba hình ảnh ung thư dạ dày thể loét là:

- Loét hình khay hay hình đĩa
- Loét thấu kính
- Loét có chân đục khoét

4. Bốn loại ung thư dạ dày ở giai đoạn muộn là:

- Ung thư phình vị lớn
- Ung thư hang vị
- Ung thư phần đứng
- Ung thư thể chai teo

**Câu lựa chọn ý đúng nhất:**


Câu 5. D      Câu 6. C      Câu 7. B      Câu 8. C      Câu 9. D

### **Bài 18. Hình ảnh Xquang bệnh lý ruột non đại tràng**

**Câu trả lời ngắn:**

1. Bốn hình ảnh bất thường ở bờ và mặt đại tràng là:

- Bờ đại tràng không sắc nét



- Đường bờ xù xì gai
- Hình khuyết
- Hình hẹp đại tràng

2. Bốn thể của hình hẹp đại tràng là:

- Hẹp lệch trục
- Hẹp thẳng trục
- Hình phễu
- Hẹp với các nếp niêm mạc ngang bình thường

3. Ba thể của ung thư đại tràng là:

- Thể sùi
- Thể thâm nhiễm
- Thể loét

4. Năm thể viêm đại tràng là:

- Viêm đại tràng hình sóng với các rãnh ngang biến mất.
- Viêm đại tràng thể loét
- Viêm đại tràng giả polype
- Viêm đại tràng do ly amip
- Viêm đại tràng do lao

**Câu lựa chọn ý đúng nhất:**

Câu 5. D      Câu 6. D      Câu 7. D      Câu 8. D      Câu 9. A

## **Bài 19. Hình ảnh Xquang lao thận**

**Câu trả lời ngắn:**

1. Ba kiểu thay đổi hình dáng thận trong lao thận là:

- Thể giả u
- Thể ứ nước hoặc ứ mủ
- Thể teo nhỏ

2. Ba kiểu chít hẹp đài bể thận trong lao thận là:

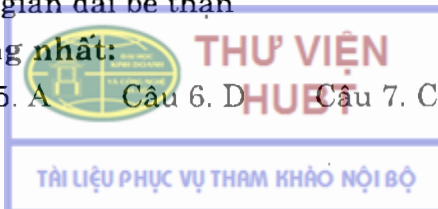
- Chít hẹp đài nhỏ
- Chít hẹp đài lớn
- Chít hẹp bể thận

3. Ba hình dáng chít hẹp niệu quản trong lao thận là:

- Hình tràng hạt
- Hình răng cưa
- Chít hẹp nhiều gây giãn đài bể thận

**Câu lựa chọn ý đúng nhất:**

Câu 4. D      Câu 5. A      Câu 6. D      Câu 7. C      Câu 8. B



## Bài 20. Hình ảnh Xquang u thận – tiết niệu

### Câu trả lời ngắn:

1. Năm loại u thận lành tính là:

- U tuyến
- U cơ trơn
- U xơ
- U mạch máu
- U mạch – cơ – mỡ

2. Bốn dấu hiệu của ung thư bể thận – niệu quản trên phim UIV là:

- Ít khi thấy vôi hoá
- Hình khuyết bờ sáng không đều trong niệu quản và đài bể thận
- Đài bể thận có thể bị cắt cụt
- Niệu quản giãn sau chỗ hẹp

3. Bốn dấu hiệu của ung thư bàng quang trên phim UIV là:

- Bề mặt khối hiếm bị vôi hoá
- Chụp bàng quang thấy hình khuyết nhiều thùy
- Giãn niệu quản nếu có thâm nhiễm lỗ niệu quản
- Có thể thấy thâm nhiễm mỡ quanh bàng quang

### Câu lựa chọn ý đúng nhất:

Câu 4. D      Câu 5. B      Câu 6. C      Câu 7. D      Câu 8. D

## Bài 21. Hình ảnh Xquang các tổn thương cơ bản của xương khớp, chấn thương xương khớp

### Câu trả lời ngắn:

1. Ba loại bệnh lý gây lên loãng xương là:


- Bất động xương lâu ngày
- Thiếu các vitamin, calci, phospho
- Các quá trình bệnh lý ở xương

2. Bốn dấu hiệu của đặc xương là:

- Độ đậm xương tăng lên
- Vỏ xương dày
- Tổ chức xương xếp đặc lại làm mất các thớ xương
- Đặc xương có thể khu trú hay lan toả

3. Ba loại nguyên nhân gây tiêu xương là:

- Viêm xương



- Do chèn ép từ ngoài vào
  - U xương, kén xương
4. Ba loại bất thường về hình dạng xương là:

- Phì đại xương
- Vỏ xương mỏng
- Xương bị cong

**Câu lựa chọn ý đúng nhất:**

Câu 5. A      Câu 6. A      Câu 7. C      Câu 8. B      Câu 9. B

## **Bài 22. Hình ảnh Xquang viêm xương – lao xương khớp**

**Câu trả lời ngắn:**

1. Bốn tổn thương chính của viêm xương thể điển hình trên Xquang là:

- Hình loãng xương và tiêu xương
- Hình ổ mủ
- Hình hoại tử xương
- Hình đặc xương và phản ứng màng xương

2. Hai đặc điểm chung của viêm xương là:

- Hình phản ứng màng xương
- Hình đặc xương

3. Năm thể không điển hình của viêm xương là:

- Thể áp xe Brodie
- Thể tiêu hủy
- Thể viêm xương tuỷ ở đầu xương và gây mủ trong khớp
- Thể viêm xương tuỷ ở trẻ sơ sinh
- Viêm xương tuỷ mạn tính

4. Bốn dấu hiệu Xquang của viêm xương thể áp xe Brodie là:

- Hình khuyết sáng
- Hình tròn
- Bờ của hình dày
- Trong ổ áp xe có hình hoại tử xương hoặc không

5. Sáu hình ảnh chung của lao xương khớp là:

- Khe khớp hẹp
- Sụn bọc ở đầu xương mất đi độ nhẵn nhụi
- Tăng độ mờ khe khớp do phân mềm xung quanh sưng nề
- Hình mất chất vôi





- Hình trật khớp
  - Hình dính khớp
6. Ba tổn thương Xquang của lao khớp háng ở giai đoạn I là:
- Khe khớp hẹp nhẹ
  - Đường viền đầu chỏm xương đùi mờ không rõ nét
  - Đầu xương đùi và xương chậu xung quanh mất chất vôi
7. Ba tổn thương Xquang của lao khớp háng ở giai đoạn II là:
- Đường viền của chỏm và ổ khớp nhám nhỏ
  - Khe khớp hẹp nhiều hơn
  - Kiến trúc xương xung quanh khớp bị phá hủy nhiều tạo thành đám khuyết lớn
8. Ba tổn thương Xquang của lao khớp háng ở giai đoạn III là:
- Đầu xương bị phá hủy nhiều khó nhận ra chỏm xương
  - Ổ khớp bị phá hủy nhiều
  - Khớp bị biến dạng có thể bị trật khớp
9. Hai tổn thương Xquang của lao cột sống ở giai đoạn I là:
- Khe khớp hẹp hơn bình thường
  - Đường viền đốt sống bị mờ

**Câu lựa chọn ý đúng nhất:**

Câu 10. C      Câu 11. D      Câu 12. D      Câu 13. A      Câu 14. D

**Bài 23. Hình ảnh Xquang u xương**

**Câu trả lời ngắn:**

1. Bốn loại u xương lành tính là:

- Nang xương
- U xương lành tính chính thức
- U sụn
- U tế bào khổng lồ

2. Bốn loại u xương ác tính là:

- Ung thư mô liên kết
- Ung thư mô liên võng mạc tuỷ
- Ung thư tế bào tuỷ
- Ung thư di căn xương

3. Ba loại nang xương là:

- Nang đơn độc
- Nang ký sinh trùng
- Nang răng



4. Bốn dấu hiệu của u xương lành tính chính thức là:

- Thường thấy ở các xương sọ, mặt, chi
- Chỗ xương đó rộng ra có độ cản quang đồng đều như vùng lân cận
- Đường viền của u liên tục với đường viền của xương
- Nguyên nhân do gãy xương, viêm xương, rối loạn phát triển xương

5. Ba thể di căn xương là

- Thể tiêu huỷ
- Thể đặc xương
- Thể hỗn hợp

6. Ba thể của ung thư xương mô liên kết là:

- Thể đặc xương
- Thể tiêu huỷ
- Thể màng xương

**Câu lựa chọn ý đúng nhất:**

Câu 7. A    Câu 8. D    Câu 9. A    Câu 10. A    Câu 11. B

#### **Bài 24. Hình ảnh Xquang chấn thương bụng**

**Câu trả lời ngắn:**

1. Năm tổn thương của vỡ lách trên phim chụp bụng không chuẩn bị là:

- Lách to với đường bờ không rõ nét
- Dịch trong ổ bụng
- Cơ hoành trái bị đẩy lên cao
- Dạ dày giãn
- Dạ dày và đại tràng góc lách bị dè đẩy

2 Bốn dấu hiệu chấn thương thận trên phim UIV là:

- Chạm ngấm thuốc ở thì nhu mô
- Hình ảnh vô mạch ở thì nhu mô
- Máu tụ dưới bao
- Hình khuyết trong bể thận do cục máu đông

**Câu lựa chọn ý đúng nhất:**

Câu 3. D    Câu 4. A    Câu 5. D    Câu 6. C    Câu 7. B



## TÀI LIỆU THAM KHẢO

- 1. Bài giảng chẩn đoán hình ảnh;** Bộ môn Chẩn đoán hình ảnh Trường Đại học Y Hà Nội, NXB Y học, 2001.
- 2. Chẩn đoán Xquang lâm sàng bộ máy tiêu hoá;** BS. Hoàng Sửu, NXB Y học, 1985 (Tái bản)
- 3. Formulating Xray Techics;** John B. Cahoon Duke University Press Durham N.C 1991.
- 4. Triệu chứng học ngoại khoa;** Bộ môn ngoại Trường Đại học Y Hà Nội, NXB Y học, 2001.
- 5. Chẩn đoán Xquang và hình ảnh y học;** JP. Monnier và JM. Tubiana (Tài liệu dịch), NXB Y học, 1994.
- 6. Chẩn đoán Xquang lâm sàng bộ xương, bộ máy tiết niệu;** GS. Hoàng Kỳ, BS Nguyễn Văn Hanh, NXB Y học, 1983.
- 7. Hình ảnh Xquang trong chẩn đoán các khối u ở góc cầu tiểu não;** BS. Lê Thương, NXB Y học, 2001.
- 8. Chẩn đoán Xquang lâm sàng bộ máy hô hấp, tuần hoàn;** PGS. Đặng Văn Ấn, GS. Hoàng Kỳ, GS. Hoàng Đức Kiệt, NXB Y học, 1984 .
- 9. Advanced Imaging of Joints: Theory and practice;** Radiological Society of North America 1993



*Chịu trách nhiệm xuất bản:*

Chủ tịch HĐQT kiêm Tổng Giám đốc NGÔ TRẦN ÁI  
Phó Tổng Giám đốc kiêm Tổng biên tập NGUYỄN QUÝ THAO

*Tổ chức bản thảo và chịu trách nhiệm nội dung:*

Chủ tịch HĐQT kiêm Giám đốc Công ty CP Sách ĐH–DN  
TRẦN NHẬT TÂN

*Biên tập nội dung và sửa bản in:*

BS. VŨ THỊ BÌNH – VŨ BÁ SƠN

*Thiết kế bìa:*

ĐINH XUÂN DŨNG

*Thiết kế sách và chế bản:*

TRỊNH THỰC KIM DUNG

---

## **CHUẨN ĐOÁN HÌNH ẢNH XQUANG**

**(DÙNG CHO ĐÀO TẠO CAO ĐẲNG KỸ THUẬT HÌNH ẢNH Y HỌC)**

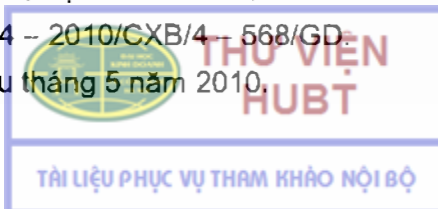
**Mã số: 7K842Y0 – DAI**

In 1.000 bản (QĐ : 21), khổ 19 x 27 cm. In tại Công ty Cổ phần In Phúc Yên.

Địa chỉ : Đường Trần Phú, thị xã Phúc Yên, Vĩnh Phúc.

Số ĐKKH xuất bản : 394 – 2010/CXB/4 – 568/GD.

In xong và nộp lưu chiểu tháng 5 năm 2010.





CÔNG TY CỔ PHẦN SÁCH ĐẠI HỌC - DẠY NGHỀ

HEVOBCO

25 HÀN THUYỀN - HÀ NỘI

Website : [www.hevobco.com.vn](http://www.hevobco.com.vn) ; Tel . 043. 9724715

**TÌM ĐỌC SÁCH GIÁO KHOA Y HỌC**  
**CỦA NHÀ XUẤT BẢN GIÁO DỤC VIỆT NAM**

- |                                              |                                                                     |
|----------------------------------------------|---------------------------------------------------------------------|
| 1. Sinh học phân tử                          | GS. TS. Nguyễn Văn Thanh (Chủ biên)                                 |
| 2. Bảo chế và sinh dược học – Tập 2          | PGS. TS. Lê Quan Nghiêm – TS. Huỳnh Văn Hoá (Đồng chủ biên)         |
| 3. Thực vật dược                             | TS. Trương Thị Đẹp (Chủ biên)                                       |
| 4. Kỳ sinh trùng                             | PGS. TS. Phạm Văn Thân (Chủ biên)                                   |
| 5. Hoá đại cương                             | PGS. TSKH. Phan An (Chủ biên)                                       |
| 6. Điều dưỡng cơ bản 1                       | PGS. TS. Phạm Văn Linh – TS. Lê Văn An (Đồng Chủ biên)              |
| 7. Điều dưỡng cơ bản 2                       | PGS. TS. Hoàng Ngọc Chương<br>BSCKII. Trần Đức Thái (Đồng Chủ biên) |
| 8. Kiểm nghiệm thuốc                         | Trần Tích (Chủ biên)                                                |
| 9. Nhân khoa                                 | PGS. TS. Hoàng Thị Phúc (Chủ biên)                                  |
| 10. Sinh lý học                              | GS TS Phạm Thị Minh Đức (Chủ biên)                                  |
| 11. Phẫu thuật miệng – Tập 1                 | TS. BS. Lê Đức Lánh (Chủ biên)                                      |
| 12. Hoá phân tích – Tập 1                    | PGS. TS. Võ Thị Bạch Huệ (Chủ biên)                                 |
| 13. Công nghệ bảo chế dược phẩm              | PGS. TS. Hoàng Minh Châu (Chủ biên)                                 |
| 14. Dược lý học – Tập 1                      | GS. TS. Đào Văn Phan (Chủ biên)                                     |
| 15. Vệ sinh phòng bệnh                       | PGS. TS. Trần Văn Dân (Chủ biên)                                    |
| 16. Dinh dưỡng                               | TS. Phạm Thị Thuý Hoà (Chủ biên)                                    |
| 17. Sức khoẻ sinh sản                        | TS. Bùi Thị Thu Hà (Chủ biên)                                       |
| 18. Lý thuyết thiết bị hình ảnh y tế – Tập 1 | KS. Trần Văn Sơn (Chủ biên)                                         |
| 19. Lý thuyết thiết bị hình ảnh y tế – Tập 2 | KS. Lê Tiến Khoan (Chủ biên)                                        |

*Bạn đọc có thể mua tại các Công ty Sách – Thiết bị trường học ở các địa phương hoặc các Cửa hàng sách của Nhà xuất bản Giáo dục Việt Nam :*

Tại Hà Nội : 25 Hàn Thuyên ; 187B Giảng Võ ; 232 Tây Sơn ; 23 Tràng Tiền ;

Tại Đà Nẵng : Số 15 Nguyễn Chí Thanh ; Số 62 Nguyễn Chí Thanh ;

Tại Thành phố Hồ Chí Minh : Cửa hàng 451B – 453, Hai Bà Trưng, Quận 3 ;

Chi nhánh Công ty CP Sách Đại học – Dạy nghề, 240 Trần Bình Trọng, Quận 5.

Tại Thành phố Cần Thơ : Số 5/5, đường 30/4 ;

Website : [www.nxbgd.vn](http://www.nxbgd.vn)

40,000

hấn đoán hình ảnh qua X quang



2106100000012



**THƯ VIỆN  
HUBT**



TÀI LIỆU PHỤC VỤ THAM KHẢO NỘI BỘ

**Giá: 40.000 đ**